35/1

86 A

22102200202

Med
K43230

BRITISH MEDICAL
Library
ASSOCIATION

BRITISH MEDICAL
Library
ASSOCIATION

ÉTUDES

DE

CLINIQUE CHIRURGICALE

BRITISH MEDICAL ASSOCIATION Library

HOPITAL NECKER

ÉTUDES

DE

CLINIQUE CHIRURGICALE

Année scolaire 1890-1891

PAR

A. LE DENTU

PROFESSEUR DE CLINIQUE CHIRURGICALE A LA FACULTÉ DE MÉDECINE DE PARIS
MEMBRE DE L'ACADÉMIE DE MÉDECINE
MEMBRE HONORAIRE DE LA SOCIÉTÉ DE CHIRURGIE

AVEC 36 FIGURES DANS LE TEXTE

PARIS
G. MASSON, ÉDITEUR
LIBRAIRE DE L'ACADÉMIE DE MÉDECINE
120, BOULEVARD SAINT-GERMAIN

1892

14785368

WELLCOME INSTITUTE
LIBRARY

Coll.	welMOmec
Call No.	IN O

Library

A MON CHER VERNEUIL

MEMBRE DE L'INSTITUT

PROFESSEUR DE CLINIQUE CHIRURGICALE A L'HOTEL-DIEU

AVANT-PROPOS

La publication de ces études de clinique chirurgicale marquera une première étape sur une route où j'espère en fournir plusieurs. En d'autres termes, si les circonstances me permettent de donner suite à mes intentions actuelles, ce volume ne restera pas unique. Quelle sera la longueur de la série projetée ? A quels intervalles verront le jour les unités qui la composeront? Je ne saurais le dire dès maintenant. L'essentiel est que j'entre sans retard dans la voie où me poussait un secret désir et que j'affirme, par une première manifestation, l'expresse volonté ne ne pas laisser se perdre les nombreux et précieux matériaux que l'activité d'un service de clinique accumule rapidement dans les mains du professeur et de ses collaborateurs.

C'est pour donner de suite une forme tangible à mes projets que je livre au public médical un résumé, ou mieux un extrait de ma première année d'enseignement ; mais je pense qu'il y aura avantage dans l'avenir à réunir sous une même couverture les documents de deux ou trois années. Une

sélection plus rigoureuse présidera ainsi à l'éclosion des volumes subséquents et ceux-ci ne manqueront pas d'y gagner en importance et en valeur scientifique.

Le mouvement d'une clinique chirurgicale revêt trois aspects : l'observation des malades, les leçons à l'amphithéâtre, les opérations. Il m'a semblé opportun de ménager une place à chacune de ces formes d'enseignement dans le cadre de ce volume ; ce sera sur ce type que les autres seront façonnés.

Dans une première partie, j'expose les résultats des opérations ; dans une seconde se succèdent vingt leçons d'importance inégale, dont plusieurs ont été déjà publiées ; dans la troisième s'aligne un nombre respectable d'observations empruntant leur intérêt soit à leur rareté, soit à certaines particularités d'évolution des maladies qui en fournissent la substance, soit encore à leur actualité.

Ce recueil de faits représente un retour à une forme de publication très profitable, pratiquée par plusieurs de nos devanciers, trop tombée en désuétude de nos jours. Combien de ces histoires de malades étaient destinées à rester éternellement enfouies dans mes cartons, si je n'avais cru devoir les associer à quelques-unes de mes leçons !

De celles-ci je n'ai rien à dire, si ce n'est que j'en ai rédigé plusieurs moi-même et que j'ai revisé les autres avec soin, malgré toute la confiance que m'inspiraient ceux qui les avaient recueillies.

Quant à ma statistique, elle vaut, d'une manière générale, ce que valent toutes les statistiques. Comme on n'a pas encore trouvé de meilleur moyen, pour faire connaître la valeur des opérations, que d'en déclarer sincèrement les résultats, au point de vue de la gravité d'abord, de l'efficacité ensuite, je procède comme tout le monde, sans toutefois me dissimuler les lacunes résultant de l'insuffisance des détails.

Aussi bien une statistique d'ensemble ne peut-elle avoir d'autre prétention que de donner une idée assez fidèlement exacte du mouvement général d'un service de chirurgie. Quoique passibles encore de plus d'un reproche, les statistiques partielles, dressées dans un but déterminé, consacrées à un objet précis, offrant à la critique, par l'abondance des renseignements, des éléments sérieux de jugement, sont de beaucoup les plus utiles, les plus démonstratives.

Pour apprécier, dans mon relevé général ou dans chacun des groupes d'opérations, le tant pour cent des résultats défavorables, avec l'équité voulue, il est nécessaire de tenir compte de toutes les circonstances qui auraient pu en modifier la proportion, dans un sens bon ou mauvais. Par exemple, un service de chirurgie, unique dans un hôpital, aboutissant forcé de tous les accidents graves et de tous les cas d'urgence du quartier, où les suppurations de toute sorte trouvent une large hospitalité, parce qu'il serait inhumain de la leur refuser, sous prétexte d'écarter des autres malades des causes d'infection, ce service fonctionne-t-il dans les mêmes conditions que ceux où les cas d'urgence, où les malades suppurants ne sont admis que deux ou trois jours par semaine et parfois avec toutes les restrictions possibles?

Il est consolant de pouvoir dire que, même dans ces conditions en apparence désavantageuses, on peut encore obtenir des résultats satisfaisants. Les quelques points noirs qui tachent la colonne des suites opératoires sont presque tous de ceux dont le nombre varie d'une année à l'autre, suivant les hasards des entrées, la nature et la gravité des cas. J'admets bien cependant que la perfectibilité des opérateurs est une condition d'amélioration des statistiques capable d'ouvrir sur l'avenir de séduisantes perspectives et que nul ne peut impunément perdre de vue.

Quoique la plupart des grandes opérations ressortissant à la chirurgie générale ou à la gynécologie aient été pratiquées par moi-même, ma lourde tâche a été allégée par le zèle de ceux que ma confiance a appelés à la partager. Je veux leur payer ici le tribut de remerciements que je leur dois; mais il faut que ce tribut soit double pour ceux qui ont travaillé activement à ce livre. On verra que mon chef de clinique, M. Lyot; que M. Pichevin, le chef des travaux gynécologiques; que M. Sebileau, mon ancien interne, actuellement agrégé de la Faculté, ont recueilli chacun plusieurs de mes leçons; mais il est juste que je mette en relief le rôle important de M. Lyot dans la composition de ce volume. Le recueil de faits est exclusivement son œuvre; c'est lui seul qui a rédigé et mis au point toutes les observations qui s'y trouvent réunies. Sa participation s'est élevée ainsi à la hauteur d'une véritable collaboration.

Mais ce n'est pas tout encore. J'ai eu la bonne fortune de pouvoir mettre largement à contribution le talent de dessinateurs et de photographes de M. Lyot, de M. Fabre-Domergue, mon chef de laboratoire, et de M. Thélohan, préparateur d'histologie et de bactériologie. Ce concours artistique m'a permis de joindre de nombreuses figures à l'exposé des cas les plus susceptibles d'une démonstration matérielle par le dessin d'ensemble ou de détail.

Dans la leçon d'ouverture insérée en tête de ce volume, j'annonce la terminaison prochaine des grands travaux d'édification d'un amphithéâtre d'opérations et d'un service de gynécologie, commencés alors depuis peu de temps. Ces travaux sont aujourd'hui finis, ou bien près de l'être. Avant la fin du mois de novembre, la réorganisation de la clinique chirurgicale de l'hôpital Necker sera complète. Si certains desiderata, inhérents à la répartition des malades dans les salles, ne peuvent être comblés, si l'idéal, voisin du rêve,

des installations hospitalières, n'est pas absolument et strictement réalisé dans mon service, du moins m'est-il permis d'affirmer que désormais les exigences fondamentales de la chirurgie entreprenante de notre époque y trouveront pleine satisfaction.

15 octobre 1892.

A. LE DENTU

PREMIÈRE PARTIE

LEÇON D'OUVERTURE ET STATISTIQUE

LEÇON D'OUVERTURE
DU COURS DE CLINIQUE CHIRURGICALE (DEUXIÈME ANNÉE)

(6 Novembre 1891)

Messieurs,

Lorsque, il y a un an, je suis entré en possession de la chaire de clinique chirurgicale de cet hôpital, j'ai pris vis-à-vis de moi-même trois engagements :

Je me suis promis d'améliorer le plus vite, le plus complètement possible, l'installation matérielle du service ; de réaliser la forme d'enseignement la plus profitable à l'instruction des élèves ; de rechercher par une analyse consciencieuse les causes de la mort après les opérations, afin d'arriver à réduire de plus en plus le chiffre de la mortalité.

L'exposé qui va suivre vous permettra d'apprécier dans quelle mesure je me suis tenu parole.

A mon arrivée à l'hôpital Necker, mon service se composait d'une grande salle d'hommes de cinquante-six lits, d'une salle de femmes de vingt-six lits, avec une annexe pour les examens

gynécologiques, d'une petite salle destinée aux laparotomies, à peine munie des objets nécessaires, mal éclairée, située dans un modeste bâtiment où logeaient plusieurs employés, enfin de cet amphithéâtre, dont je n'ai pas besoin de vous signaler les défectuosités, et qui possédait, comme unique lavabo, une petite vasque en forme de coquille, datant certainement de l'époque de Necker, le fondateur de l'hôpital, et de son illustre fille, Mme de Staël.

Mon premier soin a été d'assainir les salles, d'y multiplier pour nous tous, pour les élèves et les infirmiers, les moyens d'observer les règles d'une propreté rigoureuse, de faire désinfecter, laver, peindre cet amphithéâtre, de faire ouvrir dans le plafond de la salle de laparotomie une large baie qui donne un jour superbe, mais qui malheureusement laisse tomber sur nos épaules et sur nos opérées de véritables douches d'air froid, de créer un petit service de quatre lits, à côté de cette salle d'opération, dans trois chambres fraîchement peintes dont l'aménagement, bien loin d'être parfait, m'a permis de faire d'emblée une large place aux grandes opérations gynécologiques dans l'ensemble de mes interventions.

Mais, parmi toutes ces améliorations hâtives, imposées par des besoins pressants, certaines ne devaient être considérées que comme une transition d'un état de choses absolument défectueux à un autre réalisable seulement dans un avenir lointain, sans compter bon nombre de détails importants appelant des modifications : je devais viser à obtenir une salle pour les opérations d'urgence, un nouveau service gynécologique, un amphithéâtre d'enseignement digne de notre époque,

Grâce aux efforts de mes collègues de la Faculté et des hôpitaux auprès du conseil de surveillance de l'Assistance publique, grâce à la libéralité du conseil municipal, la forte somme nécessaire a été votée; la pioche des démolisseurs et la truelle des maçons ont déjà fait sortir du domaine du rêve les nouvelles constructions dont les plans ont été étudiés, discutés, arrêtés par l'architecte de l'hôpital, M. Belouet, mon excellent collègue et ami M. le professeur Guyon et moi.

Nous avons déjà la salle pour les opérations d'urgence, objet de l'une de mes convoitises, meublée d'une armoire à instruments en verre et nickel, de deux étuves, d'une bouilloire au gaz, d'un chauffe-linge, d'un lavabo à deux cuvettes surmonté d'appareils qui mettent à notre disposition soixante-cinq litres d'eau filtrée, bouillie, chaude ou froide. Quand nous serons en possession d'un magnifique amphithéâtre et d'un service de gynécologie construits dans les conditions considérées actuellement comme les plus satisfaisantes, nous pourrons nous vanter d'avoir réalisé un immense progrès. Toute cette importante édification sera terminée, je n'en doute pas, avant un an.

Parmi les progrès accomplis, je n'oublierai pas de vous signaler l'installation de mon laboratoire d'histologie, de physiologie expérimentale et de bactériologie, qu'a rendue possible le large crédit qui m'a été accordé par le ministère de l'Instruction publique. De son côté, l'administration de l'Assistance publique contribuait à l'amélioration de mon service, en établissant dans cet hôpital une grande étuve à désinfection par laquelle nous faisons passer nos blouses, nos tabliers, les alèzes nécessaires pour les opérations, ainsi que la literie de tous les malades après leur sortie de nos salles.

Nous sommes donc, sauf certaines lacunes du côté de l'amphithéâtre des opérations, bien outillés pour l'antisepsie et l'asepsie.

La question des réformes à introduire dans l'enseignement de la clinique est une de celles qui depuis quelque temps passionnent le plus l'opinion publique. Elle pourrait me sembler particulièrement délicate à traiter, comme membre de la Faculté de médecine, si mes idées personnelles s'éloignaient beaucoup de celles qui ont cours actuellement et qui sont le plus en faveur dans la grande masse du public.

Je ne fais, pour mon compte, aucune difficulté à reconnaître que, si les services de clinique de la Faculté étaient les seuls où les stagiaires pussent trouver les éléments de leur instruction pratique, ces services devraient être déclarés insuffisants, à cause du nombre énorme des étudiants. Aussi, nous autres

les professeurs de clinique, nous ne pourrions avoir l'idée de revendiquer pour nous le monopole de l'enseignement. Ce serait revendiquer l'absurde et méconnaître ce qui existe déjà depuis longtemps, à savoir la dissémination de l'enseignement dans tous les services de chirurgie, de médecine ou d'accouchements des hôpitaux de Paris. La réforme, d'où qu'elle vienne, qu'elle émane de l'État ou de la ville de Paris, consistera essentiellement dans la consécration, dans la régularisation d'un ordre de choses, d'une situation qui a pour elle toute la force d'un fait accompli.

Je n'ai donc pas à insister sur ce côté de la question, puisque tout le monde est d'accord sur la nécessité d'attribuer à un certain nombre de chirurgiens et de médecins des hôpitaux des fonctions de professeurs de clinique auxiliaires. Seront-ils ou non dépendants de la Faculté? Voilà le point sur lequel portera tout l'effort des deux parties. De quelque côté que l'avantage se dessine, je vois en perspective un grand profit pour les nombreux élèves de la Faculté de Paris, et cela me suffit pour le moment.

Mais toute la question n'est pas dans la nomination de professeurs auxiliaires ou de chargés de cours, dans l'extension, dans la multiplication des moyens d'instruction mis à la portée des élèves; elle a une autre face non moins importante. Sans doute il faut augmenter le nombre des services où les stagiaires pourront recevoir une instruction aussi complète que possible, mais il faut aussi rechercher les moyens de perfectionner l'enseignement clinique dans les services où il se fait au nom de la Faculté : il faut trouver la formule de l'enseignement le plus parfait, le plus profitable qu'on puisse concevoir.

La clinique étant l'étude du malade, unité complexe susceptible de fournir à l'observateur des notions séméiologiques, étiologiques et thérapeutiques complexes et irréductibles, je ne crois pas que l'enseignement clinique soit plus susceptible de dissociation que la maladie envisagée dans ses divers éléments constitutifs ou dans les procédés thérapeutiques qui lui sont applicables. Je ne pense donc pas que, à moins de verser dans

la pathologie pure, dans l'étude théorique des maladies, on puisse faire à volonté de la clinique élémentaire ou transcendentale. On en fait de telle ou telle nature, de tel ou tel degré, suivant les circonstances, suivant les hasards des cas qui se présentent à l'observation. On peut bien dégager de l'étude de n'importe quel malade, fût-il le plus compliqué, quelques notions élémentaires que le débutant s'assimilera sans peine; mais sur le même malade, les plus avancés trouveront le moyen d'exercer leur sagacité et de développer leur expérience.

Loin de moi la pensée de vous donner comme le dernier mot du perfectionnement le programme auquel je me suis arrêté. Je ne croirai jamais, pour mon compte, avoir pleinement atteint le but et réalisé le progrès idéal. Cependant il m'est bien permis de vous recommander ce programme, puisque vous devez y voir la forme tangible de mon opinion, la résultante de mes efforts.

Une des idées qu'a cherché à faire prévaloir mon éminent collègue M. le professeur Potain, dans une brochure où tout un plan de réformes a été exposé, c'est que la dose d'instruction clinique à donner aux élèves doit être graduée suivant leur degré d'avancement dans leurs études. A supposer que cette idée soit réalisable, il y aurait des professeurs chargés des élèves de deuxième année; il y en aurait d'autres pour ceux de troisième année, d'autres pour ceux de quatrième année.

Je vois de grandes difficultés à la mise en pratique de cette idée. Il est permis de penser que, du côté des professeurs, la graduation de l'enseignement rencontrerait aussi de sérieux obstacles. Qui prendrait sur soi la responsabilité d'un classement basé sur cette idée? Tous voudront faire de l'enseignement supérieur, ou, pour mieux dire, de l'enseignement à tous les degrés. Exiger de certains qu'ils se bornent à enseigner la technique de l'examen des malades et la séméiologie élémentaire, ce serait comme si vous imposiez à un professeur de philosophie l'obligation de faire une classe de quatrième.

La conclusion de ce qui précède est qu'il faut qu'un service de clinique soit organisé pour le plus grand bien de tous ceux

qui y sont attachés ou qui le suivent, et comme le professeur a devant lui des élèves à tous les degrés d'études et des hommes déjà mûris dans l'expérience médicale, il faut que son enseignement soit assez compréhensif pour donner satisfaction aux aspirations de tous, au désir d'apprendre sous toutes ses formes et dans toutes ses proportions.

Il y aura donc sans inconvénient, selon moi, dans le même service, des élèves de toutes les années, et cet assemblage, disparate en apparence, loin de nuire aux plus jeunes, tournera au profit de tous. C'est que j'ai foi dans les bienfaits de l'émulation, dans ceux non moins réels de l'enseignement mutuel. Je crois bon que, du haut en bas de notre hiérarchie, il tombe sans cesse une cascade de conseils, d'éclaircissements et de préceptes, et j'ai la conviction qu'à force de répercussions et de rejaillissements, cette pluie bienfaisante doit finir par imprégner profondément tous ceux qu'elle atteint.

Voilà pourquoi je maintiens la leçon proprement dite dans sa forme traditionnelle, mais voilà aussi pourquoi j'ai institué au-dessous de mon enseignement personnel un enseignement plus simple, un enseignement d'initiation pour les jeunes, confié à mon chef de clinique, à mes internes, à mon chef des travaux gynécologiques et à mon chef de laboratoire. J'ai voulu que de cette sorte il y eût de la semence d'instruction répandue à profusion autour de moi, et j'ai pensé pouvoir compter pour ces semailles, non seulement sur moi-même, mais aussi sur mes collaborateurs. Je suis heureux de profiter de cette occasion pour rendre justice publiquement à leur zèle, au consciencieux dévouement qu'ils consacrent à notre œuvre commune.

Je vous ai dit en commençant que la recherche rigoureuse des causes de la mort à la suite des opérations était un des buts que je me proposais de poursuivre. Ceci est le corollaire de ce que j'avançais ici il y a un an, à savoir qu'un des bienfaits de l'antisepsie devait être de révéler d'une façon éclatante le pourquoi de nos insuccès, maintenant que des complications septiques ne viennent plus comme jadis embrouiller sans cesse ce problème difficile.

Laissez-moi d'abord vous exposer la statistique de mes opérations. Il me sera possible ensuite de tirer de cet exposé les enseignements qu'il comporte.

Il n'est peut-être pas superflu de vous faire remarquer que mes salles sont ouvertes à tous ceux qui ont besoin de nos soins. L'érysipèle seul en est proscrit. Je comprendrai ainsi mon devoir tant que nos installations hospitalières ne nous permettront pas de faire disparaître la fâcheuse promiscuité des malades infectés et de ceux qui ne le sont pas.

Statistique des opérations pratiquées par M. Le Dentu, M. Ch. Nélaton, agrégé suppléant, M. Lyot, chef de clinique, M. Pichevin, chef des travaux gynécologiques, et les internes du service, du 1er octobre 1890 au 1er octobre 1891.

I. — Amputations et désarticulations.

Grandes amputations.

1 **désarticulation de l'épaule** : François M..., 39 ans. Broiement de l'épaule droite, fracture simultanée du crâne. Régularisation plutôt que désarticulation de l'épaule, avec ligature préalable de l'artère sous-clavière. Mort en quelques heures. . . . . mort.

2 **amputations du bras** à la partie moyenne : Jean J..., 65 ans. Phlegmon de la main et de l'avant-bras. Réunion complète et guérison en 10 jours. . . . . guérison.

Léon D..., 23 ans. Broiement de l'avant-bras. Réunion complète et guérison en quelques jours . . . . . guérison.

6 **amputations de cuisse** à la partie moyenne ou au tiers inférieur : Alaire F..., 40 ans. Gangrène consécutive à une fracture comminutive de la jambe. Amputation au tiers inférieur. Pas de sutures. Guérison par réunion secondaire systématique . . . . . guérison.

Célestin A..., 24 ans. Tumeur blanche du genou. Réunion par première intention . . . . . guérison

Baptiste R..., 48 ans. Fracture compliquée de jambe. Essai de résection des os fracturés non suivi de succès. Amputation au tiers inférieur. Réunion par première intention . . . . . guérison.

D..., femme de 26 ans. Fracture compliquée de la jambe gauche, avec broiement. Amputation au tiers infé-

rieur. Réunion par première intention. . . . . guérison.

Honoré L..., 37 ans. Écrasement des parties molles du mollet. Lymphangite gangréneuse. Amputation circulaire de la cuisse à la partie moyenne. Guérison par réunion secondaire . . . . . guérison.

Eugène G..., 45 ans. Ancienne ostéomyélite du tibia. Synovite fongueuse du genou. Après des débridements inefficaces des clapiers du creux poplité, amputation de la cuisse droite . . . . . guérison.

1 **amputation** supra-condylienne de la cuisse par le procédé de Gritti : Emile F..., 36 ans. Sarcome hématique du tibia. Réunion par première intention, sans suture, de la rotule au fémur. Celle-ci occupe franchement la partie inférieure du moignon . . . . . guérison.

1 **réamputation** pour régularisation d'un moignon : Marcel L..., 40 ans. A subi jadis, à l'hôpital Saint-Louis, l'amputation de la jambe à la partie moyenne. Rétraction et ulcération des chairs. Nouvelle amputation au quart supérieur de la jambe. Réunion par première intention. . . . . guérison.

1 **amputation de la jambe** au tiers inférieur : Gabriel M..., 24 ans. Tumeur blanche de l'articulation tibio-tarsienne. Réunion par première intention. . . . . guérison.

1 **amputation** ostéo-plastique du pied : Clément S..., 29 ans. A subi jadis l'amputation de Chopart. Élévation du talon et ulcération de l'extrémité du moignon. L'opération de Le Fort-Pasquier donne un excellent résultat. Guérison par première intention . . . . . guérison.

Total, 13 cas : 12 guérisons, 1 mort.

Petites amputations.

1 **désarticulation** du deuxième métacarpien, avec l'index : Auguste B..., 44 ans. Ostéo-synovite tuberculeuse de l'index droit. Guérison par première intention . . . . . guérison.

2 **amputations** des métacarpiens dans la continuité : Jules L..., 38 ans. Plaie pénétrante de l'articulation métacarpo-phalangienne de l'index, phlegmon de la main. Guérison par réunion secondaire . . . . . guérison.

Elisabeth M..., 29 ans. Arthrite tuberculeuse de l'articulation métacarpo-phalangienne du quatrième doigt. Guérison par première intention. . . . . guérison.

4 **désarticulations de doigts** : Gustave J..., 28 ans. Panaris de l'index. Guérison par première intention. . . . . guérison.

Jean G.... 46 ans. Phlegmon de la main. Amputation du médius . . . . . guérison.

Martin Kl..., 38 ans. Morsure du petit doigt, ostéomyélite consécutive. Guérison par première intention. . . . . guérison.

Adolphe B..., 61 ans. Phlegmon de la main. Réunion primitive presque complète . . . . . guérison.

1 **amputation** de la première phalange du pouce dans la continuité : Jean N..., 38 ans. Ecrasement du pouce gauche. Réunion par première intention . . . . . guérison.

1 **amputation** de la deuxième phalange du pouce : Edouard B..., 24 ans. Réunion secondaire. . . . . guérison.

2 **désarticulations** du premier métatarsien avec le gros orteil : Irénée O..., 40 ans. Mal perforant. Guérison par réunion secondaire. . . . . guérison.

Pierre N..., 51 ans. Mal perforant tabétique. Guérison par réunion secondaire. . . . . guérison.

3 **amputations** des orteils : Emile S..., 17 ans. Orteil en marteau. Désarticulation du deuxième orteil. . . . . guérison.

Auguste H..., 38 ans. Orteil en marteau. Désarticulation. guérison.

Edmond R..., 21 ans. Arthrite suppurée de l'articulation phalango-phalanginienne du gros orteil. Amputation dans la continuité de la première phalange. . . . . guérison.

1 **amputation** de la deuxième phalange du gros orteil : Eugène F..., 30 ans. Réunion secondaire . . . . . guérison.

En résumé, 15 cas : 15 guérisons, ce qui donne pour l'ensemble des grandes et petites amputations 27 guérisons sur 28 cas.

II. — Autoplasties.

1 **restauration** du cou : Pauline Br..., 20 ans. Vastes cicatrices vicieuses de la région cervicale et de la poitrine. A déjà subi deux opérations (28 octobre 1889 et 19 avril 1890.) Une troisième opération, pratiquée le 4 novembre 1890, a pour but la restauration du menton et de la face antérieure du cou. . . . . guérison.

1 **greffe** de la lèvre inférieure : Même malade. Libération de la lèvre inférieure et transplantation de trois lambeaux dermo-épidermiques pris sur la face interne du bras. . . guérison.

1 **bec-de-lièvre** bilatéral simple : Mélanie B..., 10 mois. Autoplastie par deux lambeaux taillés aux dépens de la lèvre externe de chaque encoche latérale, avec débridement préalable de chaque côté au-dessous et au delà des narines. . . . . guérison.

1 **hypospadias glandaire** : Jules R.., 29 ans. Réfection du canal de l'urèthre. . . . . guérison.

Total, 4 càs : 4 guérisons.

III. — Extractions de projectiles et de corps étrangers.

2 **extractions** de balles : Florimond D..., 56 ans. Coup de revolver dans l'oreille droite. Paralysie faciale et douleurs violentes consécutives. Fistule. Recherche du projectile au moyen de l'explorateur Trouvé. Extraction de plusieurs fragments logés très profondément dans l'épaisseur du rocher. Persistance de la paralysie faciale. . . . . guérison.
Alexandre M..., 30 ans. Plaie pénétrante de poitrine. Extraction du projectile logé en dedans de l'omoplate, au cinquième jour. . . . . guérison.

1 **extraction** d'une aiguille de la plante du pied : Julie L..., 15 ans. . . . . guérison.

Total, 3 cas : 3 guérisons.

IV. — Opérations diverses non classées.

1 **ligature** des deux bouts de la cubitale dans une plaie de l'avant-bras : Henri T..., 29 ans. . . . . guérison.

1 **application** de raies de feu très nombreuses et profondes pour synovite rhumatismale du genou : David P...,48 ans. guérison.

1 **séparation** des paupières suturées pendant la cicatrisation de la plaie consécutive à l'extirpation d'un épithéliome de la joue et de l'angle interne de l'œil : François L..., 65 ans. guérison.

1 **séparation** des paupières réunies par blépharorraphie depuis un an : Mathilde M..., 34 ans. . . . . guérison.

2 **opérations** d'ongle incarné : Eugène L..., 20 ans. Excision . . . . . guérison.
Théophile D..., 17 ans. Procédé Quenu . . . . . guérison.

Total, 5 cas : 5 guérisons.

V. — Épanchements de sang et suppurations diverses.

3 **opérations** sur des hématomes : Émile G..., 16 ans. Incision, curage et réunion immédiate d'un hématome de la jambe droite . . . . . guérison.
Pierre S..., 46 ans. Suppuration d'un hématome volumineux de la fesse. Incision et curage. . . . . guérison.

Jacob C..., 32 ans. Débridement d'un large hématome de la face externe du genou, communiquant avec l'extérieur par une plaie contuse. Commencement d'érysipèle bronzé. Curage et désinfection. . . . . guérison.

1 **thyroïdite** suppurée : Marie M..., 53 ans. Le lobe gauche de la glande thyroïde a pris un développement considérable. Incision et drainage. . . . . guérison.

1 **phlegmon** péritrachéal : Auguste St..., 27 ans. Incision, drainage . . . . . guérison.

1 **abcès** tubéreux de l'aisselle : Albert B... Incision. . . . . guérison.
2 **abcès** de la mamelle : Marie L..., 31 ans. Trajet fistuleux consécutif à un abcès du sein. Extirpation du trajet et des tissus voisins (mamelon compris). . . . . guérison.
Marguerite K.., 23 ans. Incisions multiples et drainage d'un vaste abcès du sein. . . . . guérison.

Total, 8 cas : 8 guérisons.

VI. — Suppurations du système lymphatique et des gaines synoviales de la main.

1 **adénophlegmon** parotidien : Alphonse J..., 36 ans. Incision, drainage . . . . . guérison.

3 **adénophlegmons** du cou : Eugénie W..., 15 ans. Région latérale. Incision, drainage . . . . . guérison.
Marceline V..., ? ans Région latérale. Incision, drainage. guérison.
Bernard W..., 22 ans. Adénophlegmon infectieux de la région sus-claviculaire. Septicémie. Incision, mort. A l'autopsie, on trouve une épingle provenant de l'œsophage et ayant pénétré dans un ganglion . . . . . mort.
Femme X..., Adénophlegmon infectieux de la région sus-hyoïdienne. Incisions profondes et curage. Septicémie. mort.

4 **adénophlegmons** de l'aisselle : Jean-Baptiste R..., 28 ans. Incision, drainage. . . . . guérison.
Ferdinand F..., 34 ans. Incision, drainage. . . . . guérison.
Emile F..., 51 ans. Incision, drainage . . . . . guérison.
Jules D..., 19 ans. Incision, drainage . . . . . guérison.

2 **adénites** aiguës suppurées de l'aine, non syphilitiques : Pauline C..., 51 ans. Incision, drainage. . . . . guérison.
François Gr..., 44 ans. Incision, drainage. . . . . guérison.

1 **adénophlegmon** du creux poplité : Ernest Gr..., 16 ans. Plaie du pied. Incision, drainage. . . . . guérison.

8 **abcès** lymphangitiques aigus superficiels ou profonds de

l'avant-bras : Dr..., 49 ans. Incision, drainage . . . . . guérison.
Emile Q..., 66 ans. Plaie du petit doigt. Incision, drainage . . . . . guérison.
Pierre O..., 27 ans. Foyer superficiel et profond. . . . guérison.
Eugène B..., 57 ans. Incision, drainage . . . . . guérison.
Louis S..., 33 ans. Incision, drainage . . . . . guérison.
Auguste F..., 18 ans. Incision, drainage, ... guérison.
Jean J..., 65 ans. Insuccès des incisions. L'amputation du bras a dû être faite ultérieurement. . . . . insuccès.
Julia Cr..., 42 ans. Foyer profond. Incision et drainage. guérison.

2 **abcès** lymphangitiques de la cuisse et de la jambe : Julie R..., 33 ans. Cuisse et jambe atteintes . . . . . guérison.
Jules D..., 22 ans. Foyer à la jambe. . . . . guérison.

5 **phlegmons** de la main : Alexis F..., 30 ans. Incisions multiples . . . . . guérison.
Amélie El..., 39 ans Incisions multiples . . . . . guérison.
Jules L..., 38 ans. Phlegmon de la main consécutif à une plaie de l'articulation phalango-phalanginienne du médius par luxation de cette articulation. . . . . guérison.
Marie Ch..., 22 ans. Incisions . . . . . guérison.
Désirée Q..., 21 ans. Incisions . . . . . guérison.

Total, 26 cas : 23 guérisons, 2 morts, 1 insuccès.

VII. — Opérations sur les bourses séreuses sous-cutanées et les synoviales tendineuses.

1 **extirpation** et cautérisation d'une fistule sous-hyoïdienne. . guérison.

1 **incision** et curage d'un kyste muqueux de la bourse séreuse du psoas-iliaque : Charles S..., 69 ans. Suppuration secondaire de l'articulation coxo-fémorale. . . . . mort.

1 **curage** de fongosités de la même bourse séreuse :
D... ? ans. L'articulation coxo-fémorale paraît indemne. Peu à peu elle participe à l'affection voisine. Actuellement les fongosités ont pris un développement considérable et le malade se cachectise. . . . . insuccès.

1 **curage** de la bourse séreuse trochantérienne : Louis Cl..., 20 ans. Tuberculose de cette bourse, qui s'est ouverte et est restée fistuleuse. Débridement et grattage . . . . . guérison.

2 **hygromas** de la bourse séreuse prérotulienne : Mélanie B..., 60 ans. Hygroma séreux. Ponction et injection iodée. Compression . . . . . guérison.
Louis L..., 18 ans. Hygroma suppuré. Incision, drainage. guérison.

1 **hygroma** d'une bourse séreuse accidentelle (condyle externe du tibia) : Pierre Ch..., 27 ans. Extirpation. . . . . guérison.

1 **hygroma** suppuré d'une bourse séreuse superposée à l'articulation métatarso-phalangienne du gros orteil : Joséphine E..., 54 ans. Incision et curage . . . . . guérison.

Total, 8 cas : 6 guérisons, 1 mort, 1 insuccès.

VIII. — Affections tuberculeuses des ganglions lymphatiques et abcès tuberculeux divers.

5 **abcès** traités par les injections d'éther iodoformé : Léon D..., 16 ans. Abcès froids multiples. Mal de Pott. Ponction et injection d'un abcès de la nuque. Emmené chez lui par ses parents . . . . . ?

Gabriel D..., 36 ans. Abcès froid de la région lombaire. guérison.

Casimir Br..., 60 ans. Abcès froid de la région thoracique . . . . . guérison.

Louis O..., 16 ans. Mal de Pott. Abcès froid de la région trochantérienne . . . . . guérison.

Jules L..., 45 ans. Enorme abcès d'origine costale. Une injection d'éther iodoformé. A subi ensuite le traitement de Koch. . . . . guérison.

4 **abcès** froids simples ou symptomatiques traités par l'incision et le curage : Antoinette G..., 21 ans. Abcès froid du sein. Fistule pendant quelque temps . . . . . guérison.

Auguste M..., 73 ans. Abcès sous-deltoïdien en communication avec l'articulation scapulo-humérale. Incision et drainage. Résection réservée . . . . . fistule.

Paul C..., 19 ans. Abcès de la fosse iliaque interne. . . amélioré.

Pauline L..., 26 ans. Coxalgie ancienne. Abcès de la hanche (27 avril-14 juin 1891). . . . . guérison.

8 **adénites** tuberculeuses des ganglions traitées par le curage ou l'extirpation : Clotilde C..., 30 ans. Extirpation d'un ganglion intra-parotidien. . . . . guérison.

Alfred B.... 26 ans. Curage d'un ganglion submaxillaire. Sorti avant guérison complète. . . . . ?

Elise Gr..., 27 ans. Extirpation de quatre ganglions de l'aisselle. . . . . guérison.

Gaston G..., 24 ans. Extirpation de 60 ganglions caséeux des régions sterno-mastoïdienne et sus-claviculaire. . . . guérison.

Armandine N..., 30 ans. Extirpation d'un ganglion caséeux du cou . . . . . guérison.

Maurice D..., 33 ans. Curage d'un ganglion cervical. . . guérison.

Marie G..., 13 ans. Curage du ganglion épitrochléen . . guérison.

Eugène C..., 17 ans. Curage d'un ganglion inguinal. . . guérison.

Total, 17 cas : 13 guérisons, 2 résultats incomplets, 2 résultats inconnus.

IX. — Tumeurs diverses.

1 **kyste** sébacé de la nuque : Isidore S..., 42 ans. Ablation au bistouri. . . . . guérison.

2 **kystes** congénitaux : Olivier K..., 31 ans. Kyste dermoïde de la joue. Ablation au bistouri. . . . . guérison.
Mme H..., 28 ans. Extirpation d'un tubercule sous-cutané douloureux de l'épigastre qui était en réalité un tout petit kyste dermoïde . . . . . guérison.
Stanislas Chr..., 45 ans. Tumeur sacro-coccygienne siégeant un peu à gauche de la ligne médiane, longue de 18 centimètres, large de 5. Contenu semblable à du mastic, paroi couverte de végétations papillaires. . . . . guérison.

1 **extirpation** d'un myxome pur sous-cutané de la partie supérieure du dos. . . . . guérison.

2 **lipomes** : Annette D..., 56 ans. Lipome assez volumineux de l'épaule droite. Ablation au bistouri. . . . . guérison.
François D..., 48 ans. Lipomes diffus symétriques du cou (régions sus-hyoïdienne, sub-maxillaires, nuque). Extirpation des tumeurs antérieures et latérales . . . . . guérison.

8 **fibromes** ou fibrosarcomes : Léontine B..., 40 ans. Fibrosarcome sus-hyoïdien. Extirpation au bistouri. Induration suspecte. Cautérisations au chlorure de zinc (1) . . . . . guérison.
Jacques Br..., 17 ans. Polype naso-pharyngien ayant nécessité, il y a quelque temps, la résection partielle du maxillaire supérieur droit. Récidive sous une forme vasculaire dans les parties molles. Excision limitée. Ignipuncture. Flèches de chlorure de zinc. Hémorragies . . . . . en traitement.
Mme D..., 33 ans. Epulis fibreuse de la mâchoire . . . guérison.
Alexandrine C..., 32 ans. Epulis fibreuse du volume d'une noisette . . . . . guérison.
Maria J... 45 ans. Epulis sarcomateuse du maxillaire inférieur. Ablation avec résection marginale de cet os. . . . guérison.
Julie D..., 27 ans. Fibrome du sein gauche. . . . . guérison.
Blanche R..., 25 ans. Fibrome du sein. . . . . guérison.
Héloïse L..., 28 ans. Fibrome volumineux de la paroi abdominale. Extirpation avec laparotomie concomitante. . guérison.

1 **maladie** kystique des seins? : Félicité D..., 40 ans. Amputation des deux mamelles. L'examen microscopique a mon-

(1) Cette malade est rentrée dans le service plusieurs mois après pour une ulcération syphilitique de la gorge. Il est probable que cette tumeur ganglionnaire était un syphilome, une gomme ganglionnaire.

tré qu'il s'agissait d'une hypertrophie mammaire simple, sans kystes . . . . . guérison.
Zélie D..., 41 ans. Extirpation d'un lymphangiome sessile du cou, ayant les dimensions de la paume de la main. Discision du col de l'utérus dans la même séance. . . . . guérison.

2 **angiomes** : Gabrielle C..., 11 ans. Angiome étendu de la langue. Deux séances d'ignipuncture profonde . . . . . guérison.
Mathilde W..., 9 ans. Angiome fibromateux du soléaire. Extirpation avec section du tendon d'Achille dans la même séance . . . . . guérison.

Total, 19 cas : 18 guérisons, 1 malade encore en traitement.

X. — Tumeurs malignes.

1 **cas** d'épithélioma du nez, de la joue et de l'angle interne des paupières : François L..., 65 ans. Extirpation au bistouri. guérison.

5 **épithéliomas** des lèvres : Joseph P..., 64 ans. Epithélioma de la lèvre supérieure. Ablation au bistouri. . . . . guérison.
Louis G..., 58 ans. Epithélioma de la lèvre inférieure. Ablation au bistouri, autoplastie immédiate. . . . . guérison.
Pierre A..., 82 ans. Epithélioma de la lèvre inférieure. Ablation au bistouri. Suture . . . . . guérison.
Joseph G..., 52 ans. Epithélioma de la lèvre inférieure. Ablation au bistouri. Suture. . . . . guérison.
Ferdinand M..., 60 ans. Epithélioma de la lèvre inférieure. Ablation au bistouri. Suture . . . . . guérison.

1 **épithélioma** de la joue : Augustine P..., 60 ans. Ablation au bistouri. . . . . guérison.

1 **tumeur** épithéliale de la parotide accessoire : Valentin P..., 34 ans. Tumeur volumineuse occupant toute la joue, adhérente en un point (terminaison du canal de Sténon) à la muqueuse buccale. Ablatiou large au bistouri. Guérison par première intention. . . . . guérison.

1 **sarcome** de la parotide : Gabrielle P..., 61 ans. Énorme tumeur descendant jusqu'à la clavicule, pesant 900 grammes. Ablation au bistouri. Guérison par première intention. Accidents cérébraux par suite de généralisation à la base du crâne, sans communication avec le foyer opératoire. Mort subite vingt et un jours après l'intervention, non imputable à celle-ci . . . . . guérison.

1 **carcinome** de la parotide : Étienne R..., 65 ans. Tumeur de petit volume implantée profondément. Paralysie faciale antérieure à l'intervention. Ablation au bistouri sans accident, le 24 février; petite récidive constatée en juillet. . . guérison.

1 **sarcome** embryonnaire des régions temporale et ptérygo-zygomatiques : Émile L..., 8 ans. Tumeur considérée d'abord comme un simple granulome et extirpée au bistouri. Récidive hâtive, un mois après . . . . . résultat incomplet.

1 **épithélioma** du sinus maxillaire droit et de la fosse nasale : Cyprien C..., 52 ans. Résection partielle du maxillaire supérieur . . . . . guérison.

1 **tumeur** kystique de la mâchoire inférieure : Angéline C..., 51 ans. Tumeur occupant toute la moitié droite du maxillaire. Résection de plus de la moitié de l'os. . . . . guérison.

2 **épithéliomas** intra-buccaux : Charles L..., 52 ans. Large tumeur médiane sublinguale. Ablation du plancher de la bouche et d'une partie de la langue avec les ciseaux, après section médiane du maxillaire inférieur. Récidive constatée quatre mois après . . . . . guérison.

Alexandre Fr..., 43. Epithélioma du sillon maxillo-lingual gauche et du bord correspondant de la langue. Adhérences au maxillaire. Résection de près de la moitié de cet os et ablation des parties molles malades avec les ciseaux. Mort très rapide trois jours après, par hémorragie provenant de la dentaire inférieure, malgré la ligature de la carotide primitive pratiquée de suite . . . . . mort.

2 **carcinomes** du sein : Blanche de S..., 37 ans. Sein droit. guérison.
Florentine J..., 48 ans. Sein droit. . . . . guérison.

1 **création** d'un anus sacré après extirpation d'environ 12 cent. du rectum : Charles L..., 46 ans. Résection préalable du coccyx et d'une portion du sacrum. Suppression de l'anus naturel. Guérison en quinze jours. . . . . guérison.

Total, 18 cas : 15 guérisons, 1 résultat incomplet, 2 morts dont une non imputable à l'opération.

XI. — Opérations diverses sur le système osseux.

A. — *Affections aiguës.*

2 **périostites** aiguës suppurées, à grand foyer, du maxillaire supérieur, d'origine dentaire : X..., 47 ans. Large débridement et drainage par la joue. . . . . guérison.

Siegfried M..., 27 ans. Large débridement et drainage par la bouche. . . . . guérison.

3 **ostéomyélites** aiguës : Émile P..., 17 ans. Ostéomyélite aiguë du deuxième métacarpien gauche et du péroné droit : Incision des abcès. Fistule. (Résection plus tard.). guérison avec fistule

Henri F..., 9 ans. Ostéomyélite aiguë du fémur droit. Incision et évacuation par trépanation d'un foyer osseux (Évidé en juin.) id.

Joseph B..., 17 ans. Ostéomyélite aiguë de l'extrémité inférieure du fémur. Incision et trépanation. Arthrotomie au bout de huit jours pour arthrite suppurée du genou . . guérison.

Total, 5 cas : 5 guérisons, dont 2 incomplètes.

B. — *Grattages et évidements superficiels.*

1 **grattage** de l'os malaire : Henri L..., 19 ans. Abcès froid symptomatique. . . . . en traitement.

2 **grattages** de l'apophyse mastoïde : Charles P..., 37 ans. Périostite aiguë de l'apophyse mastoïde. Fistule persistante. . . . . guérison avec fistule
Céline G..., 22 ans. Périostite aiguë de l'apophyse mastoïde. Fistule persistante. . . . . id.

1 **grattage** du maxillaire inférieur : Frédéric D..., 27 ans. Fistule alvéolo-dentaire . . . . . guérison.

2 **grattages** d'abcès froids d'origine sternale : Félicité S..., 27 ans. Abcès froid sus-sternal . . . . . guérison.
Henri G..., abcès costo-sternal. . . . . guérison.

2 **grattages** de côtes : Marie P..., 46 ans. Abcès costal. . . .
Jean B..., 50 ans. Abcès costal . . . . . guérison.

1 **grattage** de l'humérus : Adolphe P..., 29 ans. Abcès du coude . . . . . guérison.

1 **grattage** de vertèbre : Antoine P..., 17 ans. Abcès froid du haut de la cuisse. Décollement de la région sacrée aboutissant à une apophyse transverse de la deuxième vertèbre lombaire et curage des deux foyers. . . . . guérison.

Total, 10 grattages : 6 guérisons, 4 résultats encore incomplets.

C. — *Évidements profonds.*

1 **évidement** du sternum : Jules L..., 46 ans. Tuberculose et abcès symptomatique (partie inférieure). . . . . guérison.

1 **évidement** de phalange : Angèle T..., 17 ans. Morsure de cheval et hyperostose consécutive d'une phalange. . . . guérison.

2 **évidements** du fémur : Henri F..., 9 ans. Ostéomyélite aiguë du fémur droit incisée en janvier. Évidement en juin. Implantation d'os décalcifié. . . . . guérison.
Laurent M..., 39 ans. Ostéomyélite chronique ancienne du fémur droit. . . . . guérison avec fistule

4 **évidements** du tibia : Baptiste L..., 21 ans. Ostéomyélite chronique de l'extrémité inférieure du tibia gauche. Foyer très étendu. Ablation d'un long segment d'os épaissi. Une fistule nécessita un nouveau grattage . . . . . guérison.

Amédée Q..., 26 ans. Ostéomyélite ancienne du tibia droit, partie moyenne. Très petit canal central dans un os éburné. Réunion immédiate . . . . . guérison.

Victor D..., 26 ans. Ostéite tuberculeuse de la partie supérieure du tibia droit. Evidement de ce foyer en même temps que grattage d'un foyer dans un métacarpien, guérison incomplète. Nouvel évidement suivi d'implantation d'os décalcifié . . . . . en traitement.

Alexandre Pl..., 32 ans. Ostéomyélite ancienne du tibia. Abcès central diagnostiqué, trépané et gratté. . . . . guérison.

1 **évidement** du calcanéum : Eugène H..., 57 ans. Tuberculose du calcanéum. Extirpation d'un séquestre et évidement. . guérison.

1 **résection** tibio-tarsienne, avec extirpation de l'astragale luxé : Isidore Fr..., 47 ans. Persistance d'une fistule. Deux mois après, grattage du trajet, et implantation d'os décalcifié dans une cavité fongueuse située entre le tibia et le calcanéum, soudés d'ailleurs . . . . . guérison.

Total, 11 cas avec ou sans trépanation : 8 bons résultats, 3 malades encore en traitement, pas de morts, aucun accident.

D. — *Résections dans la continuité.*

4 **résections** dans la continuité :

1 **résection** des quatrième et cinquième côtes gauches pour fistule tuberculeuse . . . . . guérison.

2 **résections** des os de la jambe : Léopold S..., 51 ans. Cal vicieux et nécrosé de fracture de la jambe droite au tiers inférieur. Fusion du tibia et du péroné. Résection de 6 centimètres. Suture osseuse au catgut . . . . . guérison.

Robert R..., 16 ans. Très ancienne tuberculose de la partie inférieure du tibia et du péroné. Résection de 7 centimètres des deux os et régularisation de l'astragale. Implantation d'os de veau décalcifié. . . . . guérison.

1 **résection** étendue du péroné : Emile P..., 17 ans. Ostéomyélite aiguë du deuxième métatarsien gauche et du péroné droit. Incision. Guérison momentanée ; fistule secondaire à la jambe. Résection d'une longue portion du péroné. Implantation d'os décalcifié . . . . . en traitement

Total, 4 cas : 3 guérisons complètes, 1 malade encore en traitement. Aucun accident.

E. — *Opérations diverses.*

1 **pseudarthrose** de la jambe : Eugène Ch..., 29 ans. Ancienne fracture de jambe avec chevauchement considérable. Pseudarthrose. Nivellement de la saillie du fragment supérieur par longue abrasion. Implantation d'un clou d'ivoire aseptique dans les extrémités des fragments. . . . . guérison.

1 **abrasion** avec le ciseau et le maillet d'une déviation de la cloison du nez : Abel M..., 15 ans . . . . . guérison.

1 **trépanation** du sinus maxillaire par l'alvéole de la première grosse molaire : Mme M..., 41 ans. Abcès du sinus. . . . . guérison.

1 **extirpation** d'exostose épiphysaire du fémur : Lucie H..., 21 ans. Volumineuse exostose de la partie inférieure du fémur droit (côté interne), fracturée spontanément . . . . guérison.

Eugène B..., 52 ans. Fracture de la rotule avec abondante hémarthrose. Suture des fragments avec du fil d'argent stérilisé, persistance de deux fistules ; 4 mois après, extirpation des fragments . . . . . guérison.

Total, 5 cas : 5 guérisons.

XII. — Opérations sur les articulations.
Résections articulaires et extirpations d'os entiers.

2 **résections** du coude : Virgile L..., 39 ans. Arthrite fongueuse du coude gauche et tuberculose du cubitus. Ankylose par fusion . . . . . guérison.

Anaïs M..., 16 ans. Arthrite fongueuse du coude gauche. . . . . guérison.

2 **résections** du poignet : Hercule C..., 34 ans. Arthrite fongueuse du poignet droit, traitée d'abord par les injections de tuberculine. Amélioration. Résection devenue possible et exécutée largement (extrémités du radius et du cubitus, ainsi que tous les os du carpe) . . . . . guérison.

Léon F..., 28 ans. Arthrite fongueuse du poignet. Résection partielle (scaphoïde et semi-lunaire). Incision large et drainage . . . . . guérison.

1 **résection** totale du premier métacarpien : Jean B..., 50 ans. Ostéite tuberculeuse. Implantation d'os de chevreau décalcifié . . . . . guérison.

2 **résections** de la hanche : Simon P..., 16 ans. Coxo-tuberculose. Résection sous-trochantérienne. Suites excellentes.

Il persiste une petite fistule . . . . . guérison.

Françoise Bl..., 39 ans. Arthrite coxo-fémorale puerpérale. Emaciation extrême. Escarres au sacrum. Résection de la tête fémorale luxée en arrière. Mort trois mois et demi après l'opération, par suite de la persistance et de l'extension des escarres. Pas de septicémie . . . . . mort.

1 **ponction** évacuatrice de l'articulation du genou : Adolphe G..., 39 ans. Fracture de la rotule. Hémarthrose. Application ultérieure des griffes. . . . . guérison.

2 **arthrotomies** du genou droit : Joseph B..., 17 ans. Ostéomyélite aiguë de l'extrémité inférieure du fémur. Arthrite suppurée du genou. . . . . guérison.

Eugène B..., 52 ans. Fracture de la rotule avec abondante hémarthrose. Suture des fragments avec du fil d'argent stérilisé (28 novembre.) Drainage des couches sous-cutanées très décollées. Il persiste deux fistules après suppuration superficielle. L'extirpation des fragments de la rotule est pratiquée le 11 mars. . . . . guérison.

2 **résections** du genou : Henriette S..., 22 ans. Tumeur blanche du genou droit. Foyer tuberculeux dans le condyle externe du tibia, curetté et drainé spécialement. Guérison rapide après trois pansements. . . . . guérison.

Antoine M..., 53 ans. Arthrite fongueuse du genou gauche. . . . . en traitement

1 **résection** tibio-tarsienne avec extirpation totale de l'astragale luxé . . . . . guérison.

Isidore Fr..., 47 ans. Fracture ancienne compliquée de la malléole externe avec issue du tibia par une déchirure des téguments et luxation de la jambe sur le pied. Fistule persistante en dedans. Surfaces osseuses à nu. L'astragale est trouvé luxé par rotation (face supérieure en dehors). . guérison.

1 **tarsectomie** postérieure : Maria C..., 21 ans. Nécrose de l'astragale et du calcanéum. Arthrites fongueuses multiples. Extirpation du calcanéum, de l'astragale, du scaphoïde, du cuboïde et de l'extrémité postérieure des trois premiers cunéiformes. Large implantation d'os décalcifié (7 fragments) . . . . . guérison.

Total, 14 cas : 12 guérisons, 1 mort tardive non imputable à l'opération, 1 malade encore en traitement.

XIII. — Opérations sur les muscles et les tendons.

1 **torticolis** : Jean R..., 19 ans. Section sous-cutanée des deux chefs du sterno-mastoïdien gauche. Débridements multiples de tractus fibreux. . . . . guérison.

1 **désinsertion** du masséter et du ptérygoïdien interne droits : Marie H..., 23 ans. Rétraction intense des deux muscles précédents. Brides cicatricielles sous-muqueuses. Constriction des mâchoires. . . . . guérison.

1 **psoïtis** suppurée : Marie F..., 27 ans. Suppuration du muscle psoas de cause mal déterminée (peut-être une typhlite ancienne). Incision, drainage. . . . . guérison.

1 **myosite tuberculeuse** du muscle iliaque droit : Adolphe Tr..., 48 ans. Douleurs depuis plusieurs années. Rétraction de la cuisse. Le muscle psoas est dur partout et renferme un foyer caséeux. Rien aux vertèbres. Curage, redressement. Guérison momentanée; une fistule s'est établie depuis un mois. Réopéré plus tard. . . . . guérison.

1 **suture** de tendons et d'un nerf : Louise S..., 25 ans. Plaie profonde de la partie antérieure de l'avant-bras droit. Section de presque tous les tendons, du nerf cubital et d'une partie du médian. La plaie, infectée avant l'entrée à l'hôpital, suppure un peu. Cependant, bon résultat. . . . guérison.

Total, 5 cas : 5 guérisons.

XIV. — Opérations sur la cavité cranienne et sur le système nerveux.

1 **extirpation** d'une méningo-encéphalocèle : Georges G..., 3 mois 1/2. Tumeur du volume d'une orange, implantée à la partie supérieure de la nuque. Dissection, sutures par transfixion, suppression de la poche. Mort seize heures après par choc et pincement du cervelet. . . . . mort.

2 **trépanations** : Casimir B..., 30 ans. Fracture avec enfoncement intéressant le pariétal, le temporal et l'étage inférieur de la base du crâne. Epanchement sanguin. Large trépanation . . . . . guérison.

Joseph C..., 39 ans. Fracture de la base du crâne. Vaste épanchement de sang emplissant la boîte cranienne. Stertor, coma. Mort six heures après des suites de la contusion cérébrale. . . . . mort.

1 **section** de nerf : Mme G. ., 50 ans, section sous-cutanée du nerf sus-orbitaire et des filets temporo-frontaux du lacrymal . . . . . guérison.

Zélie D..., 41 ans. Névralgie lombo-abdominale et utérine. Résection des branches du plexus lombaire, guérison des douleurs abdominales, persistance de la névralgie utérine. guérison.

Total, 5 cas : 3 guérisons, 2 morts.

XV. — Opérations sur l'appareil digestif et la paroi abdominale.

1 **grenouillette** suppurée : Julie D..., 33 ans. Phlegmon sublingual ne pouvant guère avoir que cette origine. Incision et curage sous le chloroforme. . . . . guérison.

2 **gastrostomies** pour épithélioma de l'œsophage : Jean H..., 58 ans. Opéré le 20 janvier, il succombe le 23 avril à un épuisement cachectique graduel. . . . . guérison.
Pierre D..., 50 ans. Epuisement déjà accentué avant l'intervention. Mort vingt-quatre heures après. . . . . mort.

1 **laparotomie** pour péritonite tuberculeuse : Eulalie L..., 18 ans. Péritonite tuberculeuse et ascite considérable. Masse intestinale ratatinée en avant de la colonne vertébrale. Lavage abondant de la cavité abdominale avec une solution de chlorure de sodium. Raclage avec une éponge chargée d'iodoforme. Choc, mort en vingt heures . . . . mort.

1 **cure** radicale d'une éventration : Louise Ch..., 29 ans. La paroi abdominale relâchée forme un véritable sac, qui est excisé en entier. Réunion par 60 sutures au fil d'argent et au crin de Florence. . . . . guérison.

7 **cures** radicales de hernies inguinales : Pierre D..., 43 ans. Epiplocèle droite irréductible dans un sac congénital. Reconstitution d'une tunique vaginale. . . . . guérison.
Gérôme G..., 36 ans. Hernie gauche à large anneau; éléments du cordon situés en avant du sac. . . . . guérison.
Georges R..., 29 ans. Hernie gauche à large anneau. Phlegmon de la paroi abdominale et du scrotum sans gravité . . . . . guérison.
Pierre P..., 48 ans. Hernie gauche à large anneau. Cet homme avait déjà été opéré par M. Le Dentu du côté droit en 1888. Très bon résultat. . . . . guérison.
Jean-François M..., 26 ans. Hernie congénitale. Reconstitution d'une tunique vaginale. . . . . guérison.
Henri Gr..., 49 ans. Epiplocèle droite irréductible. . . . guérison.

1 **cure** radicale de hernie crurale : Célestine L..., 67 ans. Côté gauche . . . . . guérison.

2 **kélotomies** pour hernies ombilicales étranglées : Annette P.., 54 ans. Volumineuse entéro-épiplocèle enflammée et étranglée consécutivement. Sphacèle d'une portion d'une anse profonde. Etablissement d'un anus contre nature. Mort après vingt-quatre heures . . . . . mort.
Caroline G..., 61 ans. Etranglement récent. Kélotomie et cure radicale. . . . . guérison.

7 **kélotomies** pour hernies inguinales étranglées : Charles P..., 47 ans . . . . . guérison.
Jean Pl..., 29 ans . . . . . guérison.
Marie L..., 69 ans (accidents datant de 10 jours). Perforation de l'intestin. Etablissement d'un anus contre nature. Guérison complète de ce dernier . . . . . guérison.
Maria L..., 61 ans. . . . . guérison.
Louis H..., 25 ans. Opéré après 48 heures d'étranglement. . . . . guérison.
Enfant de 4 mois, hernie étranglée avec hématocèle du testicule en ectopie. . . . . guérison.
B.... (Mathurin), 39 ans. Hernie enkystée de la tunique vaginale constituée par le cæcum. Etranglement de 24 heures. . . . . guérison.

2 **kélotomies** pour hernies crurales : Marie M..., 43 ans. Côté gauche . . . . . guérison.
Marianne P..., 71 ans . . . . . guérison.

6 **anus** artificiels pour obstruction intestinale : Eugénie D..., 44 ans. Pseudo-obstruction ; plutôt paralysie intestinale. Gangrène primitive du cæcum. Résection partielle de ce dernier, et établissement d'un anus artificiel. Drainage de la fosse iliaque interne. Affaiblissement graduel. Mort 15 jours après l'opération. Gangrène sous-péritonéale étendue. mort.
Jules L..., 51 ans. Invagination iléo-cæcale (11 jours). Mort au bout de quelques heures. . . . . mort.
E. Eugénie, 64 ans. Etranglement interne par bride pariétale (11 jours). Anus artificiel sur l'intestin grêle. Mort au bout de trois jours . . . . . mort.
Enfant de 5 mois. Invagination intestinale datant de 72 heures. Anus artificiel. . . . . mort.
Augustine R..., 54 ans. Obstruction stercorale probable. L'anus artificiel s'est oblitéré spontanément. . . . . guérison.
Louis A..., 38 ans. Epithélioma inopérable du rectum. Création d'un anus iliaque . . . . . guérison.

3 **laparotomies** pour étranglement interne : Louis P..., 56 ans. Vaste déchirure de la paroi abdominale par suite du passage d'une roue de voiture. Intestin étranglé dans une boutonnière musculaire formée par le muscle transverse et engagé entre celui-ci et le grand oblique. Débridements, sutures. Mort, pas de péritonite. . . . . mort.
B... Jean, 46 ans. Occlusion intestinale par bride. Laparotomie. Mort au bout de 17 jours, de pneumonie . . . . mort.
Clément M..., 71 ans. Mort 3 jours après. . . . . mort.

3 **incisions** d'abcès iliaques dus à une périty phlite ou à une appendicite aiguë : Eugène L..., 11 ans. Forme aiguë. On ne trouve pas l'appendice . . . . . guérison.
Armand H..., 30 ans. Forme aiguë . . . . . guérison.
Emile M..., 38 ans. Forme aiguë . . . . . guérison.

1 **cas de lithiase** de la vésicule biliaire et de cancer des voies biliaires : Augustine V..., 41 ans. Laparotomie. Extraction des calculs. Mort 4 jours après . . . . . mort.

1 **cas d'hépatotomie** et de splénectomie pour kystes hydatiques : Alexandre L..., 36 ans. Le kyste du foie était très profond. Il a fallu inciser au thermocautère une grande épaisseur de tissu hépatique. Mort 5 jours après par choc . . . . . mort.

1 **appendicite** tuberculeuse chronique : Charles L..., 37 ans. Marche très lente donnant lieu au diagnostic : adénite iliaque subaiguë, au début, puis chronique. Incision d'un foyer de péritonite chronique et résection de l'appendice vermiculaire. Fistule stercorale. Opéré le 17 février 1891, mort de tuberculose pulmonaire le 4 avril. . . . . guérison avec fistule.

1 **entéro-anastomose** pour fistule cæcale : Jean P..., 26 ans. Tumeur de nature douteuse du cæcum, peut-être simplement inflammatoire, contenant plusieurs clapiers. Anastomose de la dernière anse de l'intestin grêle avec l'S iliaque (12 juin). Opération très bien supportée ; mais résultat incomplet. Epuisement graduel. Mort le 23 septembre. Large communication reconnue à l'autopsie au niveau de l'anastomose . . . . . guérison.

1 **résection** du côlon ascendant : Mélanie G..., 32 ans. Fibrome annulaire du côlon ascendant. Pyosalpinx double. Résection de 22 centimètres de côlon, suivie d'un abouchement complet. Extirpation des annexes de l'utérus. . . . . guérison.

5 **incisions** d'abcès de la marge de l'anus ou périrectaux profonds : G.., 30 ans. . . . . guérison.
Yves L..., 43 ans. Hémorroïdes . . . . . guérison.
Raoul G..., 23 ans. Hémorroïdes . . . . . guérison.
Germaine B..., 23 ans. Abcès de la fosse ischio-rectale (12 avril-21 mai). Origine osseuse possible. Sortie avant guérison. . . . . résultat incomplet.
Auguste A..., 22 ans. Opéré par le procédé de Rousset. guérison.

2 **dilatations** anales pour fissures : Jules S..., 25 ans. . . . . guérison.
Jean G..., 28 ans. . . . . guérison.

1 **fistule** à l'anus borgne interne : Auguste B..., 40 ans. Débridement et cautérisation au thermocautère. . . . . guérison.

3 **opérations** de fistules borgnes externes : Marthe G..., 23 ans. Première opération suivie de guérison (3 avril). Récidive . . . . . résultat incomplet.
Même malade, deuxième opération au thermocautère à cause de la persistance d'un petit trajet. Sans doute tuberculose locale . . . . . guérison.

8 **opérations** de fistule complète : Jacques P..., 32 ans. Extirpation et réunion immédiate . . . . . guérison.
François C..., 39 ans. Extirpation et réunion immédiate. guérison.
Pierre Th.... 41 ans. Excision totale du trajet. . . . . guérison.
Anselme A..., 33 ans. Opéré au thermocautère. . . . . guérison.
Julie Cr..., 45 ans. *Id.* . . . . guérison.
André H..., 23 ans. *Id.* sorti avant sa guérison.
Lucien D..., 21 ans. *Id.* . . . . guérison.
Alexandre N..., 33 ans. *Id.* . . . . guérison.
Auguste Br..., 33 ans. . . . . guérison.

4 **opérations** d'hémorroïdes : Emile M..., 21 ans. Ligature et cautérisation . . . . . guérison.
Hyacinthe D..., 70 ans. Destruction avec les pinces-cautères . . . . . guérison.
Achille S..., 60 ans. Même procédé. . . . . guérison.
Charles F..., 55 ans. Même procédé. . . . . guérison.

1 **extirpation** de papillomes de l'anus (excision et cautérisation) . . . . . guérison.

Total, 64 cas : 50 guérisons, 2 résultats incomplets, 12 morts.

XVI. — Opérations sur l'appareil respiratoire.

1 **opération** d'Estlander : Gaspard Ph..., 21 ans. A subi l'empyème pour pleurésie tuberculeuse en juin 1890. Résection étendue de 6 côtes. Curage de la plèvre, réunion. Extension graduelle de la tuberculose pleurale aux plaies superficielles. Mort sans complication, quatre mois après l'intervention . . . . . insuccès.

XVII. — Opérations sur l'appareil urinaire.

4 **incisions** et drainages d'abcès périnéphrétiques : Louise L..., 21 ans . . . . . guérison.
Eugène H..., 27 ans. . . . . guérison.
Eugène F..., 40 ans. Tuberculose locale suppurée. . . guérison.
Alexandrine C..., 27 ans. Tuberculose pulmonaire avancée. . . . . mort.

1 **néphropexie** : Marie B..., 38 ans . . . . . guérison.

1 **néphrectomie** : Caroline D... Pyélo-néphrite calculeuse. Rein gazeux. Méthode extrapéritonéale. . . . . guérison.

1 **taille** hypogastrique : Auguste D..., 66 ans. Extirpation de cinq calculs. . . . . guérison.

1 **opération** pour fistule urinaire hypogastrique : Camille D..., 35 ans. A subi en 1888 la taille pour tuberculose vésicale. Laparotomie combinée avec l'incision et l'avivement de la fistule. Suture de la vessie. Persistance de la fistule . . . insuccès.

2 **incisions** périnéales pour rupture de l'urèthre : Marcel T..., 21 ans. Septicémie articulaire (arthrite sternale et coxo-fémorale). . . . . mort.
Georges I...., 60 ans. . . . . guérison.

2 **urèthrotomies** internes : Charles F..., 38 ans. . . . . guérison.
Conrad P..., 61 ans . . . . . guérison.

2 **divulsions** de l'urèthre pour rétrécissement : Jacques M..., 51 ans . . . . . guérison.
Alphonse C..., 39 ans. . . . . guérison.

1 **incision** d'abcès du périnée consécutif à une blennorrhagie (cowpérite) : Gabriel Ch..., 50 ans . . . . . guérison.

3 **incisions** et curages d'abcès urineux : Conrad P..., 61 ans. A subi ultérieurement l'uréthrotomie interne. . . . . guérison.
Victor R..., 49 ans. . . . . guérison.
René F..., 36 ans . . . . . .

1 **débridement** et cautérisation de fistules urinaires multiples : Jean F..., 52 ans. . . . . guérison.

Total, 19 cas : 15 guérisons, 1 insuccès, 1 résultat inconnu, 2 morts.

XVIII. — Opérations sur l'appareil génital de l'homme.

2 **opérations** de phimosis : Célestin E..., 15 ans . . . . . guérison.
Henri J..., 23 ans. . . . . guérison.

1 **débridement** de paraphimosis : Jean-Baptiste M..., 65 ans. guérison.

4 **curages** de foyers de tuberculose testiculaire : Jean-Baptiste I...., 33 ans. . . . . guérison.
Joseph P..., 46 ans . . . . . guérison.
Charles I...., 25 ans . . . . . guérison.
Achille R..., 27 ans. Persistance d'une fistule; subira ultérieurement la castration . . . . . insuccès.

6 **castrations** : Achille R..., 27 ans. Tuberculose. . . . . guérison.
Amédée C..., 59 ans. Tuberculose du testicule gauche. guérison.
Eugène S..., 17 ans. Tuberculose de l'épididyme. . . . guérison
Jules V..., 30 ans. Sarcome du testicule droit. . . . . guérison.
Isidore G..., 36 ans. Sarcome du testicule droit. . . . . guérison.
Edouard C..., Sarcome du testicule droit . . . . . guérison.

4 **ponctions** et injections iodées d'hydrocèles : Adrien L..., 64 ans . . . . . guérison.
Jean R..., 49 ans . . . . . guérison.
Louis G..., 64 ans. Hydrocèle double. . . . . guérison.

2 **cures** radicales d'hydrocèles : Louis N..., 38 ans. . . . . guérison.
Joseph R..., 52 ans. Hydrocèle funiculo-diverticulaire . guérison.

2 **cures** radicales de vaginalite plastique hémorragique (hématocèle). Alphonse Br..., 58 ans. Excision totale de la tunique vaginale . . . . . guérison.
Germain C..., 59 ans. Même procédé . . . . . guérison.

4 **extirpations** de kystes de l'épididyme : Auguste C..., 48 ans. guérison.
Etienne H..., 57 ans. . . . . guérison.
Pierre C..., 43 ans. . . . . guérison.
Auguste L..., 67 ans. . . . . guérison.

4 **opérations** de varicocèle (côté gauche) : Louis B..., 37 ans. Ligature et résection du faisceau veineux antérieur. . . . guérison.
Charles P..., 18 ans. Même procédé. . . . . guérison.
Athanase Br..., 38 ans. Ligature et excision du faisceau postérieur . . . . . guérison.
Charles C..., 32 ans. Excision combinée des veines et du scrotum. . . . . guérison.

Total, 29 opérations : 28 guérisons, 1 insuccès.

XIX. — Opérations sur l'appareil génital de la femme.

1 **résection** des petites lèvres : Anna Ch..., 23 ans . . . . . guérison.

1 **incision** d'abcès de la grande lèvre. Cautérisation au thermocautère : Jeanne M..., 32 ans. . . . . guérison.

1 **incision** de salpingite droite suppurée à travers le cul-de-sac vaginal : Marie R..., 23 ans. Petite hémorragie secondaire. guérison.

2 **redressements** mécaniques de rétroflexion sous le chloroforme : Louise B..., 28 ans. Subira plus tard la laparotomie pour extirpation des annexes . . . . . guérison.
Elisabeth H..., 27 ans. . . . . guérison.

28 **curettages** pour causes diverses (23 pour endométrite, 3 pour métrorrhagie persistante, 2 pour rétention placentaire) :
Antoinette Ch..., 23 ans. Endométrite. . . . . guérison.
Marie P..., 29 ans. Endométrite. . . . . guérison.
Augustine D..., 31 ans. Endométrite. . . . . guérison.
Clémence W..., 21 ans. Endométrite . . . . . guérison.
Maria L..., 35 ans. Endométrite. . . . . guérison.
Gabrielle M..., 20 ans. Endométrite . . . . . guérison.

Marie D..., 42 ans. Endométrite . . . . . guérison.
Marguerite L..., 22 ans. Endométrite . . . . . guérison.
Léonie Gr..., 24 ans. Endométrite. . . . . guérison.
Marie L..., 34 ans. Endométrite. . . . . guérison.
Maria M..., 20 ans. Endométrite. . . . . guérison.
Clémentine V.? Endométrite. . . . . guérison.
Elise Z..., 35 ans. Endométrite. . . . . guérison.
Marcelle Gr..., 24 ans. Endométrite. . . . . guérison.
Marguerite D..., 61 ans. Endométrite . . . . . guérison.
Eugénie D..., 25 ans. Endométrite . . . . . guérison.
Elise P..., 26 ans. Endométrite. . . . . guérison.
Amélie D..., 21 ans. Endométrite. . . . . guérison.
Emilienne M..., 20 ans. Endométrite . . . . . guérison.
Blanche C..., 25 ans. Endométrite . . . . . guérison.
Hortense Br..., 26 ans. Endométrite. . . . . guérison.
Marie L..., 28 ans. Endométrite . . . . . guérison.
Angèle A..., 22 ans. Endométrite . . . . . guérison.
Armandine B..., 28 ans. Rétention placentaire. . . . . guérison.
Mathilde L..., 39 ans. Rétention placentaire. . . . . guérison.
Georgette Sebro..., 45 ans. Métrite hémorragique. . . . guérison.
Joséphine M..., 30 ans. Métrite hémorragique. . . . . guérison.
Marguerite M..., 36 ans. Métrite hémorragique . . . . guérison.

12 **curettages** plus légers sans chloroforme . . . . . guérison[1].

2 **discisions** du col : Zélie D..., 41 ans. Névralgie utérine. A déjà subi la résection des branches du plexus lombaire . guérison.
Henriette D..., 55 ans. A subi l'opération d'Alexander. . guérison.

1 **opération** d'Alexander : Malade précédente . . . . . guérison.

3 **extirpations** de polypes fibreux : Marie F..., 47 ans. Ablation au serre-nœud. . . . . guérison.
Maria Ber..., 41 ans. Ablation au serre-nœud. . . . . guérison.
Mathilde Schn..., 37 ans. Morcellement. . . . . guérison.

2 **morcellements**, curages et cautérisations d'épithéliomas du col : Héloïse Ch..., 54 ans . . . . . amélioration.
Esther Kr..., 43 ans . . . . . amélioration.

7 **amputations** du col pour causes diverses (prolapsus, endométrite, épithéliomas) : Maria Q..., 63 ans. Prolapsus. Amputation sus-vaginale. . . . . guérison.
Amélie J..., 38 ans. Métrite cervicale. Procédé de Schrœder. . . . . guérison.
Hortense U..., 47 ans. Prolapsus. Amputation sus-vaginale.. . . . . guérison.
Maria M..., 28 ans. Endométrite. Curettage et amputation sus-vaginale . . . . . guérison.

(1) Pour les curettages, le mot « guérison » implique qu'il n'y a eu aucun accident. Plusieurs de ces malades n'ont été qu'améliorées, au point de vue de leur endométrite.

Berthe B..., 33 ans. Epithélioma du col . . . . . guérison.
Marie E..., 46 ans. Prolapsus et rétroversion. Opération mixte: amputation du col, colporraphie antérieure et colpopérinéorraphie . . . . . guérison.
Victorine J..., 28 ans. Prolapsus. Endométrite, déchirure du périnée. Opération mixte (Schrœder et colpopérinéorraphie) . . . . . guérison.

4 **hystérectomies** vaginales : Marie L..., 35 ans. A subi antérieurement l'ablation des annexes et un curettage pour métrorrhagies persistantes. Les pertes ont continué. Hystéralgie atroce. Ablation de l'utérus le 4 décembre 1890. Hémorragie abondante immédiate qui occasionne un état syncopal grave (glissement des pinces). La malade a guéri de l'hystérectomie, mais au prix d'une fistule de l'uretère et de l'instestin. . . . . guérison.
Marie P..., 58 ans. Cancer du corps de l'utérus révélé par un curettage explorateur. Col intact. . . . . guérison.
Clara Q..., 30 ans. Grossesse extra-utérine et hématocèle. Mort par hémorragie . . . . . mort.
Blanche D..., 20 ans. Pyosalpinx . . . . . guérison.

3 **hystérectomies** abdominales : Marthe M..., 46 ans. Volumineux fibromes utérins. . . . . guérison.
Marie R..., 38 ans. Fibromes utérins volumineux. Hydrosalpinx double . . . . . guérison.
Edeline F..., 47 ans. Très volumineux fibromes kystiques de l'utérus. Traitement extrapéritonéal du pédicule. Choc retardé . . . . . mort.

2 **laparotomies** pour kystes para-ovariens et sous-péritonéaux : Victoire M..., 43 ans. Kystes multiples sous-péritonéaux et du ligament large droit remontant jusque dans la région de l'hypocondre droit . . . . . guérison.
Jeanne F..., 31 ans. Kyste volumineux du ligament large droit coïncidant avec une tubo-ovarite gauche. Drainage de Mikulicz . . . . . guérison.

4 **ovariotomies** pour grands kystes uniloculaires ou multiloculaires : Céline Ch..., 15 ans . . . . . guérison.
Clara Th..., 45 ans. . . . . guérison.
Rosalie Pr..., 38 ans. . . . . guérison.
Sophie Br..., 54 ans. . . . . guérison.

2 **extirpations** de tumeurs mixtes de l'ovaire : Caroline A..., 41 ans. Tumeur colloïde kystique volumineuse. Rupture dans le ventre. Lavage abondant . . . . . mort.
Adeline Cl..., 9 ans. Cystosarcome de l'ovaire ; extension à l'épiploon. Opération incomplète . . . . . guérison.

4 **laparotomies** pour hématocèles péri-utérines ou grossesses extra-utérines : Augustine L..., 31 ans. Grossesse tubaire,

hématocèle. Extirpation des annexes. Lavage . . . . . guérison.
Adélaïde G..., 34 ans. Grossesse tubaire et hématocèle. Extirpation des annexes. Lavage. . . . . guérison.
Rosalie B..., 32 ans. Grossesse tubaire, hématocèle suppurée. Rupture de la poche, pleine d'un contenu fétide, pendant l'opération. Extirpation des annexes et du sac. Lavage . . . . . mort.
Angèle H..., 28 ans. Hémosalpinx, hématocèle rétro-utérine. Extirpation des annexes . . . . . guérison.

3 **opérations** de Battey : Emma S..., 36 ans. Fibromes utérins. Métrorrhagies. Anémie encore assez grande. Opération extrêmement rapide. Mort en trois jours par thrombose cardiaque. On trouve dans l'utérus un fibrome ulcéré en voie de pédiculisation. . . . . mort.
Hortense K..., 30. Fibromyomes utérins. métrorrhagies . guérison.
Mercédès L..., 32 ans. Fibromyomes utérins, métrorrhagies . . . . . guérison.

1 **laparotomie** pour péritonite généralisée consécutive à un pyosalpinx : Francine G..., 37 ans. . . . . mort.

19 **extirpations** des annexes pour salpingite parenchymateuse, hydrosalpinx, hémosalpinx et pyosalpinx : Hortense G .., 33 ans. Tubo-ovarite double. Ovaires scléro-kystiques. . guérison.
Marie P..., 31 ans. Tubo-ovarite double. . . . . guérison.
Corine L..., 25 ans. A subi un curettage avec dilatation trois semaines auparavant. Tubo-ovarite double. . . . . guérison.
Florentine M..., 27 ans. Double ovarite scléro-kystique avec salpingite. . . . . guérison.
Emilie J..., 21 ans. Dilatation kystique considérable de deux trompes. Ovaires scléro-kystiques. . . . . guérison.
Marie N..., 31 ans. Salpingite double . . . . . guérison.
Mélanie D..., 27 ans. Salpingite kystique et ovarite scléro-kystique gauche. Extirpation unilatérale. . . . . guérison.
Henriette V..., 29 ans. Lésions doubles (salpingite kystique et ovarite.) . . . . . guérison.
Flora G..., 26 ans. Ovarite kystique et salpingite double . . . . . guérison.
Marie C..., 27 ans. Extirpation des annexes des deux côtés et hystéropexie. . . . . guérison.
Blanche B..., 22 ans. Salpingite et ovarite double. . . guérison.
Zoé B..., 23 ans. Lésions doubles. . . . . guérison.
Marie B..., 30 ans. Ovaires polykystiques. Salpingite double . . . . . guérison.
Marie V..., 30 ans. Salpingite double suppurée à foyers très volumineux. Extirpation, lavage. Suppuration du petit bassin ; fistule persistant jusqu'à l'élimination d'un fil de pédicule . . . . . guérison.
Blanche D..., 28 ans. Tubo-ovarite suppurée double. Lavage . . . . . guérison.
Jeanne D..., 26 ans. Pyosalpinx double. Foyer de péri-

tonite suppurée. Lavage. Suppuration pelvienne suivie d'une amélioration notable. Nouvelle poussée quelque temps après. Tuberculose soupçonnée mais non démontrée. Mort trois mois et demi après l'opération (27 décembre-11 avril). . . . . insuccès.

Marthe K..., 20 ans Salpingite double suppurée, foyer de péritonite. Lavage. Un petit abcès de la paroi abdominale. guérison.

Rachel P..., 23 ans. Tubo-ovarite kystique suppurée. Lavage. Petit abcès de la paroi abdominale. . . . . guérison.

Marie C..., 26 ans. Tubo-ovarite droite suppurée. Trompe rompue pendant l'opération et sous la ligature. Sutures sur la corne utérine. Lavage. Péritonite septique . . . . mort.

Total, 102 cas : 7 morts, 1 insuccès, 2 améliorations, 92 guérisons.

Défalcation faite de cinq décès tardifs sans rapports de causalité avec les opérations, la mortalité opératoire a été en réalité de vingt-cinq cas. J'entends par là que les opérés ont succombé peu de jours ou même quelques heures après l'intervention. Ces cas doivent être divisés en plusieurs catégories. A cette condition seulement on peut en tirer un enseignement :

1° *Deux grands traumatismes :*

Broiement du bras et en même temps fracture du crâne avec contusion cérébrale. Mort au bout de quelques heures, après la désarticulation faite d'urgence dans la journée.

Fracture du crâne et signes d'épanchement sanguin intracranien. Trépanation. Evacuation de la cavité cranienne pleine de caillots. Mort en quelques heures.

2° *Huit opérations pour lésions ou accidents du côté de l'appareil digestif :*

Gastrostomie pour cancer de l'œsophage faite dans de mauvaises conditions. Malade épuisé par l'inanition. Mort dans la journée.

Kélotomie pour hernie ombilicale volumineuse étranglée. Gangrène d'une longue anse d'intestin. Sac à plusieurs loges. Mort au bout de trente-six heures.

Laparotomie pour étranglement de l'intestin dans une large boutonnière musculaire, à la suite de la rupture sous-cutanée de la paroi abdominale.

Laparotomies pour obstruction intestinale.

Quatre anus artificiels pour étranglement interne, sur des malades arrivés à la limite des interventions raisonnables.

3° *Trois malades voués à une mort certaine et proche par la nature de leur affection :*

Abcès périnéphrétique considérable chez une jeune femme atteinte de tuberculose avancée.

Laparotomie pour péritonite généralisée dans un cas de salpingite aiguë.

Cholécystotomie chez une femme atteinte d'un cancer des voies biliaires dont le diagnostic était impossible, même après l'ouverture du ventre.

Dans ces trois premières catégories, qui forment un total de 13 cas, la mort était inévitable, indépendamment de toute intervention. Même l'opérée qui figure la dernière dans ce relevé était menacée de mort à bref délai par les souffrances et les vomissements qui m'ont poussé à agir. Si nous avions laissé succomber tranquillement le malade atteint de cancer de l'œsophage, si la crainte d'assombrir notre statistique nous avait empêchés de tendre la perche aux malheureux présentant les accidents de l'étranglement intestinal et que l'on soumettait trop tard à notre intervention, notre chiffre de mortalité se trouverait notablement diminué. La conclusion à tirer de cette réflexion, c'est qu'il ne faut pas faire une chirurgie par trop humanitaire ; c'est qu'il faudra peut-être dans l'avenir nous montrer un peu plus rigoureux dans la recherche des contre-indications encore difficiles à saisir, même dans ces cas désespérés ; règle à coup sûr très ancienne, formulée bien souvent par ceux qui ont traité de la chirurgie du tube digestif, mais que, malgré tout, on est toujours un peu trop disposé à transgresser, parce que l'on est encouragé, gâté par les succès faciles obtenus sur les autres terrains.

La vraie mortalité opératoire, celle qui paraît avoir été la conséquence directe des opérations, est donc représentée par les

douze cas qui restent. Je les diviserai en deux groupes : ceux où il n'y a pas eu d'infection, ceux où il y a eu infection.

1° *Cas sans infection* (au nombre de 7) :

Hémorragie par l'artère dentaire inférieure à la suite de la désarticulation unilatérale de la mâchoire inférieure. Mort trois jours après l'opération.

Extirpation d'une méningo-encéphalocèle chez un enfant de trois mois et demi. Mort au bout de seize heures par pincement du cervelet dans les sutures et par choc.

Incision, lavage et drainage d'une péritonite tuberculeuse. Mort au bout de vingt-quatre heures par choc.

Hépatotomie pour kyste hydatique très profond du foie et splénectomie pour même affection de la rate, dans une seule séance. Mort par choc au bout de trois jours.

Extirpation des annexes de l'utérus pour métrorrhagies d'origine fibromateuse non arrêtées par l'électrisation. L'utérus contenait un polype, déjà en partie pédiculé. Mort au bout de trois jours par thrombose cardiaque.

Hystérectomie abdominale pour extirpation de masses fibromateuses volumineuses. Femme d'une cinquantaine d'années, fatiguée par des métrorrhagies multiples et par une bronchite assez récente, mais qui paraissait avoir la force de résistance suffisante. Mort par choc au bout de trois jours.

Hystérectomie vaginale pour hématocèle. Malade opérée pendant les vacances. Mort par hémorragie.

2° *Cas avec infection :*

Restent cinq opérés pour lesquels une infection évidente a été la cause de la mort. Deux sont des femmes qui ont succombé à une péritonite septique; l'une d'elles était atteinte d'une hématocèle rétro-utérine, à contenu très fétide, qui s'est rompue pendant l'extirpation; une autre avait un pyosalpynx qui s'est également déversé dans le péritoine au cours de l'opération. Malgré un lavage abondant et une toilette très soignée de la cavité abdominale, les accidents ont éclaté et se sont terminés par la mort.

Comme dans ces deux cas l'infection a eu sa source chez les

malades elles-mêmes, on peut, en les réunissant aux sept précédents, constituer une catégorie de morts survenues en vertu de risques prévus ou de complications non imputables directement à l'intervention.

Au contraire, dans les trois derniers cas de ce deuxième groupe une infection venue du dehors est vraisemblable ou certaine. C'est ainsi que la péritonite de la femme opérée de tumeur colloïde de l'ovaire m'a causé une véritable surprise; car malgré l'irruption dans la cavité abdominale de la substance du néoplasme, je pensais qu'un lavage abondant me donnerait dans ce cas, comme dans plus d'un autre de ce genre, une sauvegarde absolue. Il a été reconnu qu'au moment où cette femme a succombé, des négligences avaient été commises dans la préparation des compresses-éponges.

Dans les deux autres faits de mort avec infection, l'origine extérieure de cette infection est plus probable encore, sinon certaine. Chez un malade à qui j'incisai la bourse séreuse du muscle psoas-iliaque transformée en hygroma, l'articulation coxo-fémorale suppura et la mort s'ensuivit; enfin nous avons vu succomber à une septicémie, qui s'est manifestée par un abcès de l'articulation sterno-sternale supérieure et par la suppuration d'une des articulations coxo-fémorales, un jeune homme qui s'était rompu l'urèthre dans une chute sur le périnée et à qui j'avais pratiqué l'incision de cette région.

Je me hâte de dire que ces deux faits remontent au mois d'octobre 1890, c'est-à-dire à une époque où j'avais eu à peine le temps de prendre possession du service et d'en commencer l'organisation. Je n'avais encore à ma disposition aucun moyen de désinfection autre que l'eau bouillante.

Les objets de literie, les sondes n'avaient encore subi aucune épuration. Grâce aux progrès réalisés dans notre installation matérielle, des accidents septiques graves ne sont plus guère à craindre. Du moins nous pouvons compter qu'ils deviendront de plus en plus rares.

Envisagés dans leur ensemble, les résultats de cette première année sont satisfaisants; mais soyez certains que nous pourrons

obtenir mieux encore et ce sera à la condition d'appliquer avec une rigueur de plus en plus étroite les règles de l'antisepsie, de nous montrer un peu plus sobres d'interventions sur les sujets aux prises avec les accidents de l'étranglement intestinal ou débilités de longue date, et de tenir grand compte, d'une façon générale, des contre-indications.

Si nous observons fidèlement ces préceptes, vous, mes collaborateurs, et moi-même, nous verrons certainement s'abaisser peu à peu le chiffre de la mortalité. N'oublions pas qu'à côté des progrès réalisés il y a toujours place pour de nouveaux progrès et que les efforts soutenus sans relâche sont seuls féconds en résultats.

DEUXIÈME PARTIE

LEÇONS CLINIQUES

I

DES DÉLIRES POST-OPÉRATOIRES

C'est surtout depuis quelques années que les délires consécutifs aux opérations ont attiré l'attention des chirurgiens. Le fait est que, par les conditions très diverses capables d'en déterminer l'apparition, ils méritent d'être l'objet d'une étude approfondie. L'obscurité et la complexité de la question rendent cette étude très délicate. Il n'en faut pas moins essayer de faire la différenciation clinique des types multiples que présentent ces délires.

Il n'y a pas très longtemps, on n'en admettait guère que deux espèces : le délire alcoolique et le délire nerveux. C'est à Dupuytren qu'on devait la connaissance du second. Les observations sur lesquelles s'appuie sa description ne sont pas toutes, il faut bien le reconnaître, absolument convaincantes : trois ont trait à des fractures (côtes, péroné et malléole interne, fracture comminutive de jambe); dans trois autres, c'est une opération de cataracte par abaissement, une castration pour cancer du testicule, une kélotomie sur un homme de soixante-douze ans, qui ont été l'occasion de cette complication. Dupuytren l'a observée encore dans trois cas de plaies du cou ou des membres résultant de tentatives de suicide.

De l'ensemble de ces faits, l'éminent chirurgien a déduit le tableau suivant qui lui semblait suffisamment caractéristique :

« Le trouble mental commence par une agitation extrême survenant brusquement ou précédée de quelques symptômes prémonitoires et pouvant aller jusqu'à la folie furieuse. Les yeux sont brillants, la face injectée; il y a de l'insomnie, des hallucinations, une insensibilité complète, au point que l'un des malades, l'opéré de hernie, fut surpris à défaire son pansement et à dérouler ses intestins. Le pouls reste calme et il n'y a pas de fièvre. Le délire, dans ces cas, s'était produit le deuxième ou le troisième jour, sauf chez la femme opérée de la cataracte, où il survint le quinzième jour. »

Quoiqu'il ait noté un cas de mort, Dupuytren regarde le pronostic comme assez bénin. « Obscur dans ses causes, variable dans sa marche, effrayant dans ses symptômes, le délire nerveux est néanmoins rarement funeste, lorsqu'on lui oppose en temps opportun un remède efficace. » Ce remède, disons-le de suite, ce sont des lavements laudanisés. Cet optimisme thérapeutique prouve à lui seul que Dupuytren n'avait guère observé que des formes fugaces.

Sa conception, assise sur des bases insuffisantes, ne pouvait être acceptée sans conteste par tous les chirurgiens, quoiqu'elle fût devenue classique. Broca l'a vivement battue en brèche en soutenant, par la plume de son élève Festal, l'identité du délire nerveux et du délire alcoolique. Cette façon de penser, que d'autres chirurgiens ont adoptée momentanément ou définitivement, ne peut pas être la mienne. J'ai vu trop de cas de délires dans la détermination desquels l'alcoolisme ne pouvait avoir aucune part, pour ne pas être convaincu qu'à côté des formes alcooliques il y en a d'autres qu'il s'agit d'interpréter. Celles-ci sont multiples, encore plus au point de vue de leurs causes qu'à celui de leurs types. Ramenés à leurs caractères prédominants, on ne peut guère en distinguer que deux fondamentaux : les délires d'excitation et les délires dépressifs, les délires agités ou violents et les délires calmes.

Ces deux types se retrouvent, il est vrai, dans l'alcoolisme délirant, mais la forme dépressive, lypémaniaque de l'alcoolisme est très rare après les traumatismes. Je ne crois pas

l'avoir jamais observée. D'autre part il y a des nuances qui différencient le délire alcoolique violent des formes agitées des délires non alcooliques. Si ce diagnostic est loin d'être toujours facile, il ne doit pas être déclaré tout à fait impossible; il peut être d'ailleurs rendu très aisé par l'enquête à laquelle il faut toujours se livrer en pareille circonstance, pour savoir d'une façon très exacte quelles étaient les habitudes du malade avant le traumatisme.

L'agitation incessante du *delirium tremens* est ordinairement accompagnée d'un tremblement fibrillaire très accusé des muscles de la face, des lèvres, de la langue et aussi des membres. Le malade se livre à des propos incohérents qui se succèdent avec une volubilité extraordinaire; l'articulation des mots est souvent imparfaite; la langue est animée de mouvements désordonnés et la parole devient facilement inintelligible.

La loquacité du malade ne se relâche pas un instant. Il est en proie à des préoccupations professionnelles ou à des hallucinations terrifiantes. Privé de sommeil, il pousse par moments ou continuellement de grands cris et cherche à se soustraire à la poursuite d'un ennemi imaginaire, en essayant de sortir de son lit.

Ce qui caractérise encore le délire alcoolique, c'est la fièvre qui l'accompagne, ce sont les transpirations profuses, c'est aussi une déperdition d'urée qui atteint, au déclin de la crise, des proportions extraordinaires. En même temps que l'intelligence s'obscurcit, que la conscience disparaît, il se produit du côté du système nerveux d'autres troubles, tels que la perte de la sensibilité qui est fréquente.

Sans doute beaucoup des traits principaux de ce tableau tracé très largement se retrouvent dans les divers types de délires provoqués par les opérations et, d'une manière générale, par les traumatismes. Aucun d'eux n'est absolument caractéristique. Il y en a pourtant qu'on n'observe guère ou qu'on observe seulement sous une forme atténuée.

Par exemple si la loquacité, si les propos incohérents constituent encore l'élément principal du délire, les hallucinations sont moins fréquentes, le tremblement fibrillaire des muscles, des

lèvres, de la langue, de la face manque habituellement ou souvent. L'articulation des mots reste plus franche, plus nette; l'incohérence des propos est moins accusée et surtout, au lieu de rudiments d'idées, le malade émet des idées plus complètes, des réflexions mieux élaborées.

La fièvre fait ordinairement défaut, ou bien n'atteint qu'un degré médiocre. Les transpirations sont moins abondantes, moins continues. Certains de ces malades délirent pour ainsi dire à froid. Le trouble mental est simple et constitue à lui seul toute la symptomatologie de cet état anormal. Ordinairement la face est moins vultueuse, les yeux moins injectés que dans le délire alcoolique.

Quelques exemples mettront mieux en relief les nuances délicates que je cherche à définir.

I. — Le premier fait de ma série remonte à une époque éloignée, à l'année 1865. J'étais interne de mon excellent maître, M. le professeur Richet. Un malade était entré à la Pitié pour une fracture de la clavicule. A peine lui avait-on appliqué un appareil qu'il fut pris d'un délire loquace et violent qui ne dura guère que jusqu'au lendemain, si mes souvenirs sont exacts. Il fut avéré que cet homme n'était pas un alcoolique. La courte durée du trouble mental, les circonstances dans lesquelles il s'était produit, rappellent fidèlement certains des cas rapportés par Dupuytren. C'est en faisant ce rapprochement que M. Richet avait diagnostiqué un délire traumatique simple.

II. — En 1889, je pratique à une jeune fille, admise dans mon service à l'hôpital Saint-Louis, la résection cunéiforme du fémur au-dessous du grand trochanter, pour une ankylose vicieuse de la hanche consécutive à une coxalgie. Les suites immédiates de l'opération étaient excellentes, lorsque le quatrième jour il survient une agitation extraordinaire qui dégénère bientôt en un délire continu. La malade pousse sans cesse de grands cris et se plaint de douleurs atroces, en dépit de l'installation de son membre dans un appareil à suspension. Elle ne pouvait évidemment pas souffrir à ce point, car la plaie présentait un aspect très satisfaisant; il ne s'écoulait pas une goutte de pus

par le drain que j'avais laissé en place par précaution, et que je retirai sans inconvénient après douze jours.

Le délire continua de plus belle et prit de telles proportions que je me vis dans la nécessité d'envoyer mon opérée à Sainte-Anne. Elle en revint guérie au bout d'un mois. Il n'y eut aucune autre circonstance à noter chez elle que le trouble mental se traduisant par un besoin incessant de crier. La température s'était maintenue à 38 degrés pendant plus de quinze jours, bien que rien dans l'état de la plaie ne pût en déterminer l'élévation. Un délire alcoolique eût provoqué une fièvre beaucoup plus accentuée. Cette jeune femme n'était ni une alcoolique ni une hystérique avérée.

Voici maintenant trois faits qui constituent un groupe par la similitude des opérations pratiquées :

III. — En avril 1887, je reçois à l'hôpital Saint-Louis une femme hystérique, nymphomane, âgée de trente-neuf ans, qui portait une petite tumeur abdominale et à qui j'enlevai les annexes de l'utérus, dans l'espoir que cette opération exercerait une heureuse influence sur son système nerveux quelque peu déséquilibré. L'ovaire gauche était atteint de dégénérescence scléro-kystique et la trompe du même côté, dilatée, formait une tumeur du volume d'une petite orange.

Quatre ou cinq jours après l'opération, la malade fut prise d'un délire maniaque très caractérisé qui durait depuis un mois et demi, lorsque j'eus la pensée de la changer de milieu en la faisant transporter à son domicile. Deux jours après, tout trouble intellectuel avait cessé.

J'ai appris tout récemment que sa santé était restée excellente depuis cette époque et qu'elle ne gardait du côté de son système nerveux d'autre trace de ses anciens accidents qu'un besoin de déplacement se traduisant par de fréquents déménagements. Elle éprouve encore de temps à autre quelques douleurs abdominales sans gravité.

IV. — Une femme de quarante-six ans entre à l'hôpital Beaujon en avril 1890. Elle était atteinte de fibro-myomes volumineux causant des douleurs vives et des hémorragies. J'enlève les

annexes de l'utérus qui étaient malades et en même temps j'énuclée deux myomes saillants sur la masse et déjà très superficiels. Des sutures faites avec soin rapprochent les bords des solutions de continuité.

Le lendemain de l'opération, cette femme défaisait son pansement et se levait. A partir de ce jour, il se déclara un délire continu, violent, accompagné de plaintes et de cris. La température s'éleva à plusieurs reprises jusqu'à 39 degrés. Un amaigrissement rapide se produisit. Cette femme eut, à la suite d'évacuations involontaires de matières fécales et d'urines, des escarres profondes au sacrum et tomba finalement dans un demi-coma. Après cinq semaines de durée, tous ces symptômes inquiétants s'amendèrent et disparurent.

Complètement guérie, cette femme retourna dans son pays. Je l'ai revue pendant l'été de 1890. Jamais, depuis l'opération, elle n'a éprouvé le moindre trouble mental; mais avant d'être soignée par moi, elle avait eu des troubles nerveux hystériformes, et le jour où je l'avais examinée dans mon cabinet, elle avait eu une lipothymie due à une extrême impressionnabilité.

V. — Au même moment j'ai opéré dans mon service, à l'hôpital Beaujon, une femme de trente-cinq ans que j'avais déjà soignée peu de temps auparavant à Saint-Louis. Atteinte d'une névrite du plexus sacré gauche consécutive à une salpingite suppurée, elle avait éprouvé des douleurs épouvantables que rien n'avait pu calmer. Son système nerveux avait été profondément ébranlé par une longue série de souffrances. L'ouverture du ventre me permit de constater chez cette femme l'existence d'un fibrome des dimensions d'une orange. La trompe gauche, coudée à angle droit vers l'excavation pelvienne, adhérait par son extrémité externe au voisinage du plexus sacré. L'extirpation de cette trompe et de l'ovaire correspondant fit immédiatement cesser les douleurs dans le membre inférieur, ce qui n'empêcha pas un délire intense, de même allure que le précédent, mais en réalité moins grave, de se déclarer trois à quatre jours après l'opération. Après quinze jours la malade était revenue à son état normal. Je noterai, sans en tirer de

déduction, qu'une mèche de gaze iodoformée avait été placée pendant deux jours dans la cavité abdominale.

VI. — Tout récemment nous avons eu en observation dans le service un homme atteint d'un délire traumatique dont l'interprétation était particulièrement délicate. C'était un chevrier, âgé de vingt-cinq ans, qui s'était fracturé le crâne contre la voute d'un tunnel, tandis que le train sur lequel il se trouvait était en marche. Le lendemain de l'accident, il avait commencé à présenter un peu d'agitation. Le surlendemain, quarante-huit heures après, je le trépanai et je trouvai son cerveau refoulé par un énorme foyer sanguin plein de caillots, que je vidai, nettoyai et drainai soigneusement avec une mèche de gaze iodoformée.

L'agitation, un instant suspendue par l'opération, réapparut le lendemain et dégénéra en un délire loquace, violent par moments, accompagné de cris et d'hallucinations, qui dura trente-quatre jours et guérit presque brusquement. Il est à noter que chez ce malade l'apyrexie était restée absolue dès le début, que le pouls était calme et régulier, que la parole n'était nullement entravée, que les idées prenaient toujours une forme précise, qu'en un mot le trouble intellectuel s'était montré sous sa forme la plus simple : inconscience, incohérence des propos, loquacité, impulsions violentes par moments.

Ces phénomènes ne présentaient aucun rapport avec l'agitation de la contusion cérébrale qui survient d'emblée et alterne souvent avec du coma, avec celle de la méningo-encéphalite qui est accompagnée de fièvre et de troubles de la motilité ou de la sensibilité, avec celle du *delirium tremens* qui coïncide aussi avec une élévation de température et qui est plus complexe dans ses manifestations. D'ailleurs des renseignements très rigoureux, pris à bonne source, nous permettent d'affirmer que ce garçon était la sobriété même. On ne pouvait relever dans son passé ni dans celui de ses parents aucun antécédent morbide d'ordre névropathique.

A la rigueur l'iodoforme aurait pu être incriminé chez ce malade, puisqu'une mèche de gaze iodoformée était restée pendant quatre jours engagée dans sa boîte cranienne. On verra

plus loin ce que je pense, d'une façon générale, de cette interprétation.

VII. — Le fait suivant est encore plus difficile à analyser. Le 9 octobre dernier (1890), je suis allé opérer en province une dame atteinte depuis cinq jours d'anurie calculeuse absolue. Le rein droit ayant été mis à nu, je sentis dans l'uretère, à 5 centimètres au-dessous du bassinet, un petit calcul qui l'obstruait. Je le fis remonter vers le rein dont j'avais incisé le bord convexe, et je l'amenai au dehors. A partir de l'opération, l'urine s'écoula par la plaie en assez grande abondance, et, bien que j'eusse diagnostiqué la destruction complète ou l'absence du rein gauche, j'espérais que la sécrétion du rein droit serait suffisante pour assurer l'existence. Mais à partir du quatrième jour a commencé un délire d'abord assez calme, bientôt continu et violent, dont le caractère dominant était une loquacité extraordinaire et des hallucinations terrifiantes.

En dépit des soins les plus dévoués de la part de son médecin et des personnes de son entourage, en dépit d'une antisepsie très rigoureuse, la situation de cette malade s'aggrava peu à peu et elle succomba au bout de trente-neuf jours. Par moments, la quantité d'urine émise avait diminué sensiblement; parfois, la température s'était élevée jusqu'à 38°,5 et 39 degrés. De sorte qu'il y avait lieu de soupçonner, comme cause de la mort, quelque infection d'origine rénale compliquée d'insuffisance de la sécrétion urinaire. Cette hypothèse était d'autant plus plausible que l'urine avait contenu un peu d'albumine de temps à autre, de 20 à 60 centigrammes par litre.

Il y avait dans les antécédents de la malade une circonstance très importante à ne pas perdre de vue : vingt-cinq ans auparavant, cette dame avait été atteinte de manie puerpérale prolongée, et elle avait été internée pour cette raison dans une maison de santé. L'alcoolisme devait être absolument exclu.

L'autopsie permit de constater que le rein gauche, entièrement atrophié, réduit à une coque fibreuse, contenait un volumineux calcul. Dans le rein droit altéré, atteint de néphrite interstitielle, existaient plusieurs petits foyers purulents résul-

tant sans doute d'une infection pré-opératoire. De là la fièvre constatée à plusieurs reprises.

Ce fait est-il un exemple de délire brightique? Est-il la conséquence d'une prédisposition à la manie? Ces deux hypothèses seront discutées plus loin.

Outre ces sept observations de la forme agitée du délire, qui me sont personnelles, je puis en citer cinq de la forme dépressive.

VIII. — Je fis, il y a cinq ans, l'opération de la cure radicale d'une hernie à un homme âgé de soixante et un ans, qui avait été interné deux fois pour cause de manie. Tout allait bien, lorsque les premiers signes d'un délire lypémaniaque se montrèrent. Peu à peu cet homme en arriva à refuser les aliments : il s'amaigrit rapidement et succomba deux mois environ après l'opération, il présenta finalement certains symptômes rappelant ceux de la paralysie générale. Cependant, sauf un peu d'exagération de la quantité du liquide céphalo-rachidien, l'encéphale était intact. Il n'y avait pas d'adhérences des méninges. Pas d'alcoolisme.

IX. — En mai 1886, je fis à un homme de quarante-cinq ans une large résection du sternum suivie du curage d'un abcès du médiastin. Il tomba bientôt dans un état dépressif accompagné d'aphasie, qui se dissipa au bout de seize jours. Depuis cette époque son état mental a été excellent. Pas d'alcoolisme.

X. — En 1889, à la suite d'un simple redressement de la hanche (coxalgie peu accusée), un homme de quarante-cinq ans, soigné à l'hôpital Saint-Louis, fut atteint de lypémanie. Cet état, bien caractérisé au bout de cinq ou six jours après le début, prit fin après un mois. Ce malade, seulement un peu impressionnable, au dire de sa femme, n'avait jamais eu rien de semblable. Jamais il ne faisait le moindre excès; il était même remarquablement sobre.

XI. — J'opérai, à l'hôpital Saint-Louis, un homme de soixante-cinq ans atteint de vaginalite chronique exsudative. Les suites furent simples, la réunion immédiate fut obtenue sans difficulté, et cependant cet homme tomba, au cours de sa

convalescence, dans une dépression accompagnée de délire, qui eut bientôt toutes les allures de la démence sénile. Le renvoi de ce malade, dont l'état était devenu inquiétant, dans son pays, mit fin assez vite au trouble intellectuel survenu sans autre cause que le choc traumatique.

XII. — Le dernier cas que j'aie à mentionner est encore plus récent. Il s'agit d'une femme de trente ans, atteinte d'hyperostose diffuse des os de la face, à qui j'ai fait en juin 1890, à l'hôpital Beaujon, la résection presque totale du maxillaire inférieur. L'opération avait été très simple et la perte de sang peu importante. Pour isoler la cavité buccale de la plaie, j'avais suturé la muqueuse du plancher de la bouche à celle de la joue. La plaie avait été tamponnée avec de la gaze iodoformée. Malgré une apyrexie absolue, et quoiqu'il ne se fût produit aucune complication importante due à de la septicémie, cette malade fut prise d'un délire calme à forme lypémaniaque; elle refusa les aliments et les boissons et s'abandonna, sans chercher à réagir, à un profond découragement. Des idées délirantes s'ajoutèrent rapidement à la dépression qui s'accentuait chaque jour. Au neuvième jour, je la fis nourrir avec la sonde œsophagienne, mais l'affaiblissement était déjà trop grand. Elle mourut, contre toute prévision, après onze jours révolus.

Les douze cas que je viens de rapporter comprennent sept cas de délire agité, violent, cinq cas de délire calme. Groupés au point de vue de la nature et du siège des opérations ou des traumatismes, ils se répartissent de la manière suivante :

Opérations ou traumatismes portant sur :	
le squelette	6 cas.
l'appareil digestif	1 —
l'appareil urinaire	1 —
l'appareil génital (hommes)	1 —
l'appareil génital (femmes)	3 —
Total	12 cas.

A propos des cas relatifs aux opérations sur l'appareil génital

de la femme, je vous rappellerai l'opinion des quelques auteurs d'après lesquels ces opérations entreraient souvent en cause dans la détermination des délires traumatiques. Pour ne pouvoir être acceptée d'une façon trop exclusive, cette opinion n'en est pas moins fondée dans une certaine mesure; car si ma statistique ne relate que trois cas de délire chez des femmes ayant subi une intervention du côté de leur appareil génital, sur un ensemble de douze cas, ce qui représente une proportion d'un quart, il est certain que les opérations de cette catégorie ne figurent pas dans des proportions équivalentes, parmi les opérations quelconques que j'ai pratiqueés.

Je vous dois maintenant de vous faire connaître les principaux documents publiés par les autres chirurgiens. Je vous ai dit que le délire nerveux de Dupuytren, après être devenu classique, avait été confondu de nouveau avec le délire alcoolique. M. Verneuil, qui s'était rallié un moment à l'interprétation de Broca, s'est convaincu peu à peu de l'existence de certains délires indépendants de l'alcoolisme.

Billroth signale, dans sa pathologie générale chirurgicale, deux cas de délire maniaque observés à la suite de deux rhinoplasties. Je passe les travaux sans importance pour ne vous citer que les plus saillants. Tels sont : un bon travail publié à New-York par Edward III, où se trouvent réunis dix cas dont sept ont été empruntés à un mémoire de Graube; six observations de Shepherd; six observations de Gaillard Thomas, suivis de commentaires intéressants. Dans un travail tout récent, Rafaelo Gucci rapporte quatre autres faits. Deux cliniques du professeur Mairet, de Montpellier, sont à signaler comme présentant une étude d'ensemble de la question. Ajoutez à cette liste une revue critique de Dufournier, parue dans les *Archives générales de médecine*.

En additionnant mes douze cas personnels avec tous ceux qui sont relatés dans les travaux précédents, j'arrive à un total de soixante-huit. Beaucoup d'entre eux, il est vrai, simplement mentionnés, n'ont pas la valeur d'observations prises avec soin et suffisamment détaillées; mais n'est-il pas remarquable qu'en

si peu d'années (puisque c'est seulement depuis 1885 que la question est étudiée sérieusement), il s'en soit produit un aussi grand nombre. Presque tous les chirurgiens que j'ai interrogés à cet égard, m'en ont cité. Je suppose que cette multiplication récente tient à la multiplication des opérations elles-mêmes, devenues depuis une vingtaine d'années beaucoup plus nombreuses et plus importantes. Dans le nombre, il y en a beaucoup plus qu'autrefois qui soient susceptibles de provoquer les diverses manifestations du choc traumatique.

J'ai réparti ces soixante-huit cas par catégories, selon le siège et la nature des opérations :

I. — Opérations diverses.

Cataractes, dont une par abaissement	3
Enucléation de l'œil	1
Rhinoplasties	2
Kyste hydatique du rein	1
Cancers du sein	4
Kélotomies	2
Cure radicale de hernie (personnelle)	1
Extirpations du rectum	2
Opération d'hémorroïdes	1
Varicocèle	1
Vaginalite plastique double (personnelle)	1
Abcès par congestion	3
Amputation de cuisse	1
Opération sur la vessie	1
Néphrolithotomie (personnelle)	1
Résection du maxillaire inférieur (personnelle)	1
Résection cunéiforme du fémur (personnelle)	1
Résection du sternum (personnelle)	1
Redressement de coxalgie (personnelle)	1
Trépanation du crâne (personnelle)	1
Total des cas	30

II. — Opérations sur l'appareil génital de la femme.

Ovariotomies	14
Hystérectomies	6
Extirpations d'annexes (une personnelle)	4
Opérations sur le col	3
Opérations indéterminées sur les ovaires	3
Opérations indéterminées sur l'appareil génital	2
Opération mixte	1
Périnéorraphies	3
Myomectomies combinées avec la castration (personnelles)	2
Total des cas	38

Ainsi, sur un ensemble de soixante-huit cas, il y en a trente-huit qui se rapportent à des opérations sur l'appareil génital de la femme.

La prédisposition inhérente à cette catégorie d'interventions, me semble donc péremptoirement démontrée.

Après l'exposé analytique qui précède, il me sera facile de faire un résumé synthétique de la question. Les traits caractéristiques des délires traumatiques que j'ai essayé de mettre en relief tout d'abord, se retrouvent presque tous dans les travaux des auteurs auxquels j'ai emprunté des documents. C'est une preuve que ces auteurs et moi-même nous nous entendons sur la délimitation du sujet et sur la détermination des principaux types cliniques. Je m'appuierai cependant de préférence sur les faits qui m'appartiennent, pour compléter cette étude.

On a vu que j'admettais deux formes bien différentes l'une de l'autre : la forme agitée, le délire d'excitation, et la forme calme, dépressive, lypémaniaque.

Dans l'un et l'autre cas, on peut constater des particularités sur lesquelles on n'a guère insisté jusqu'ici : l'aphasie, l'amnésie verbale, les évacuations involontaires, les escarres au

sacrum ou aux fesses, indices certains de l'ébranlement du système nerveux et du trouble profond de la nutrition.

J'ai dit que la fièvre doit être mentionnée comme exceptionnelle ; j'ajoute qu'elle doit être attribuée ordinairement à quelque circonstance concomitante et que, d'après ce que j'ai observé, elle doit être considérée comme étrangère au délire lui-même.

Le moment où débute le trouble mental varie beaucoup. C'est quelquefois tout de suite après le traumatisme ou l'opération ; c'est plus souvent encore du deuxième au cinquième jour, mais il y a des formes tardives où il éclate au quinzième ou au vingtième jour, parfois même plus tard encore, alors que la plaie est depuis longtemps cicatrisée. Je tirerai plus loin de cette particularité une objection contre l'hypothèse d'après laquelle la plupart des délires opératoires seraient dus à une intoxication par les matériaux de pansement et spécialement par l'iodoforme.

Le début s'annonce souvent par un changement d'humeur que rien ne justifie. Au bout de quelques heures, ou de deux ou trois jours, suivant les cas, le dérangement intellectuel a atteint son apogée. Sa durée est extraordinairement variable. Dupuytren ne connaissait guère et n'a décrit que les formes à courte durée ne se prolongeant pas au delà de quelques heures, de trois ou quatre jours au maximum. Dans presque tous mes cas, le retour à la raison n'a eu lieu qu'après dix à douze jours au minimum, et j'ai vu les accidents se prolonger plusieurs semaines. Certains observateurs ont vu le délire dégénérer en une manie persistante qui se terminait par la mort.

Le pronostic ne peut donc pas être considéré comme aussi bénin que l'avait avancé Dupuytren. Sur mes douze malades, trois sont morts, et si dans un cas la terminaison fatale peut être imputée à l'albuminurie et à l'insuffisance rénale, dans les deux autres je n'ai trouvé d'autre explication à invoquer que le délire lypémaniaque lui-même et le trouble profond du système nerveux dont il émanait.

Quiconque aura lu les pages précédentes aura été frappé de deux particularités : en premier lieu, du peu de variété des types de délires, quelles que soient les circonstances qui ont

paru en déterminer l'explosion; en deuxième lieu, de la difficulté qu'il y a à dégager de tous ces faits révélés par une observation attentive un type bien défini auquel s'appliquerait tout naturellement la dénomination de délire post-opératoire, de délire traumatique pur.

C'est qu'en effet, il n'y a pas un délire post-opératoire, il y a des délires post-opératoires. Il y a un délire hystérique, un délire analogue à la démence sénile, un délire maniaque, un délire brightique probable, sans compter les délires d'intoxication auxquels l'expérience de ces dernières années oblige à faire une part dans les troubles intellectuels post-opératoires.

Le délire hystérique est la forme qu'il faut admettre chez deux de mes malades (obs. III et IV). Le délire assimilable à la démence sénile, se rattachant à l'insuffisance de la circulation cérébrale, est facilement reconnaissable chez le sujet de l'observation XI.

J'en ai constaté plus d'un autre exemple, mais sous une forme fugace moins topique, qui n'a pas attiré mon attention au point de m'amener à prendre une note sur ces cas.

Les sujets des observations VII et VIII ont présenté, à n'en pas douter, un rappel de délire maniaque; mais le cas de la malade opérée en province pour une anurie calculeuse est d'une interprétation bien difficile. Sans doute elle avait été atteinte de manie puerpérale vingt-cinq ans auparavant; mais au moment où je l'ai soignée, elle avait les deux reins profondément altérés, même le droit, qui continuait seul à sécréter, et pendant le cours de son traitement son urine contenait un peu d'albumine.

J'incline à penser qu'en réalité, elle a été atteinte d'une de ces formes de délire brightique, indépendant de tout autre manifestation urotoxique, sur lesquelles les médecins, et spécialement mon collègue le professeur Dieulafoy, ont attiré l'attention depuis quelque temps. Peut-être même peut-on aller plus loin et dire que les accidents d'il y a vingt-cinq ans étaient de même nature, que déjà à cette époque il s'agissait d'un délire albuminurique, mais ce serait m'avancer beaucoup et trancher sans

preuves suffisantes la question très controversée de l'essence véritable de la manie puerpérale.

Le délire hystérique lui-même n'est qu'une des formes de l'hystéro-traumatisme que M. le professeur Charcot a cherché à bien analyser. Vous connaissez ces troubles nerveux qu'on a observés à la suite d'un traumatisme quelconque, souvent après une simple commotion, un accident de chemin de fer ou un tremblement de terre. Dans ces derniers cas, il est vrai, c'est encore plus l'ébranlement nerveux que le traumatisme qui doit être incriminé.

L'hystéro-traumatisme se manifeste, d'une part, par des troubles périphériques, tels que les contractures et l'anesthésie; d'autre part, par des troubles centraux rappelant les symptômes de l'alcoolisme chronique, mais que M. Charcot en a bien différenciés; ce sont des cauchemars, des hallucinations, d'autres fois une véritable lypémanie qu'on a observés souvent chez des hystériques hommes.

Dans un travail intéressant sur cette question très vaste, Lœwenfeld partage ces diverses manifestations en trois groupes :

Dans le premier, il place tout ce qui se rattache à la neurasthénie.

Le second comprend les accidents d'hystérie pure ou les formes complexes d'hystéro-neurasthénie.

Dans le troisième, figurent divers accidents spéciaux, tels que l'atrophie du nerf optique, l'immobilité pupillaire, ainsi que divers troubles de l'intelligence reproduisant les différents types du délire commun.

Mais il est rare que ces formes délirantes, se rattachant nettement à l'hystéro-traumatisme, restent isolées et indépendantes de toute autre manifestation. On les voit ordinairement coïncider avec de l'anesthésie, avec des contractures. De plus, les types dépressifs sont plus fréquents dans l'hystéro-traumatisme que les formes agitées, que le délire d'excitation.

Or, chez plusieurs de mes malades, le délire était le seul symptôme anormal (obs. I, II, V, VI, IX, X, XII). Quatre de

ceux-là étaient des hommes, trois des femmes. Sur les quatre hommes, il y a eu deux cas de délire agité, deux cas de délire calme; sur les trois femmes, trois formes agitées, une dépressive.

Les renseignements, pris à des sources sûres, ne m'ont révélé, dans les antécédents d'aucun de ces sept malades, des accidents nerveux bien caractérisés. Si l'on peut les soupçonner d'avoir été insuffisants pour certains, cette objection ne peut s'appliquer à tous. Je suis donc autorisé à dire que, pour cette catégorie de délirants, ni l'hérédité, ni la prédisposition individuelle n'ont pu être établies d'une façon indubitable.

Il me reste à écarter certaines interprétations qu'on pourrait être tenté de faire intervenir. Les délires que j'ai observés ne seraient-ils que des délires alcooliques, chloroformiques, iodoformiques, septicémiques, albuminuriques, morphiniques?

Je me suis déjà expliqué relativement à l'alcoolisme. Pour ce qui est de l'action toxique des anesthésiques, en dépit de l'opinion de Savage qui a voulu appliquer cette interprétation à tous les cas, j'estime qu'un délire de courte durée, prolongeant le trouble cérébral de l'anesthésie, n'a aucun rapport avec les faits que j'étudie. D'ailleurs n'y a-t-il pas des délires consécutifs aux traumatismes non opératoires?

La morphine ne saurait intervenir comme cause de délire que dans des cas très restreints; c'est la suppression des injections qui fait éclater le trouble mental.

Le délire urotoxémique existe, à n'en pas douter, mais encore faut-il pour l'admettre autre chose qu'une idée *a priori*. Or, sauf chez une de mes opérées, l'urine a toujours été reconnue normale.

Werth a fait la même constatation en Allemagne. Cette forme est donc une exception bonne à connaître et qu'il faut songer à rechercher, mais elle n'est qu'une exception.

Le délire septicémique peut être écarté pour tous les cas où il n'y a pas d'élévation de température, et même dans ceux où cette élévation existe, il ne peut être admis qu'à la condition que l'ensemble des symptômes justifie ou impose le diagnostic

de septicémie. L'erreur, je ne crains pas de l'affirmer, est généralement très facile à éviter.

Reste une question très délicate à trancher, celle de l'intoxication par l'iodoforme. En dépit des efforts de plusieurs chirurgiens qui ont essayé de bien définir les accidents de cette intoxication, ces derniers sont loin d'être aisés à reconnaître. Après avoir étudié cette question dès 1882, à l'époque où le pansement par l'iodoforme était expérimenté en Allemagne sur une grande échelle, après avoir employé ce pansement depuis cette époque dans un nombre de cas qui se chiffre actuellement par plusieurs milliers, je déclare qu'à mes yeux il n'y a rien d'aussi difficile que d'être fixé sur son influence nuisible dans telle ou telle circonstance.

En vain avancera-t-on comme preuve qu'on trouve de l'iode dans l'urine de tous les malades qu'on suppose intoxiqués. On en trouve aussi dans l'urine des sujets qui n'ont présenté aucun accident. Je conclurai donc en disant que, si l'empoisonnement par l'iodoforme est incontestable, s'il existe à cet égard des idiosyncrasies malheureuses, on est trop porté à mettre sur le compte de cette substance beaucoup d'accidents qui ne lui sont en rien imputables. L'opinion de Kœnig me paraît donc, à cet égard, beaucoup trop exclusive.

D'ailleurs, parmi mes malades, plusieurs n'avaient été pansés à l'iodoforme que superficiellement. S'il est vrai que cinq d'entre eux avaient eu des mèches de gaze iodoformée en contact avec une partie étendue de leur plaie ou plongées dans la cavité péritonéale, sur les autres l'iodoforme en poudre et la gaze n'avaient touché que des plaies réunies avec le plus grand soin, n'offrant même pas à l'absorption une ligne de tissus avivés. Il faudrait donc admettre que quelques grains d'iodoforme, représentant à peine en poids quelques milligrammes, sont suffisants pour faire éclater des accidents formidables se prolongeant parfois au delà d'un mois ou persistant indéfiniment et se terminant même par la mort!

D'autre part, comment interpréter les cas où il n'y a pas de plaie du tout, où le délire éclate à la suite d'une fracture, après

un redressement de coxalgie? Il y a donc autre chose que l'action nuisible de l'iodoforme dans ces accidents survenant dans des conditions si diverses.

Après l'étude aussi minutieuse que possible de ces conditions, il m'est permis de conclure ainsi :

Tout en faisant la part des intoxications d'origine extérieure et des auto-intoxications dans la pathogénie des délires post-opératoires ou traumatiques, je puis ranger ceux que les circonstances m'ont permis d'observer, sous plusieurs chefs.

Je connais des délires hystériques, indépendants et distincts des accidents habituels de l'hystéro-traumatisme, pouvant se développer aussi bien chez des hommes que chez des femmes, affectant la forme agitée et la forme dépressive.

Je connais des délires assimilables à la démence sénile, à forme ordinairement dépressive, se rattachant aux lésions des artères cérébrales chez les vieillards et à la difficulté de la circulation encéphalique.

Je connais des délires maniaques proprement dits, à type agité ou lypémaniaque, dont le véritable caractère est établi par des antécédents personnels ou par une prédisposition héréditaire certaine.

A côté de ces formes nettement définies, j'en vois d'autres qui le sont beaucoup moins bien ou qui ne le sont pas du tout, formes agitées et formes calmes, absolument identiques aux précédentes au point de vue symptomatique, mais auxquelles il manque, pour être confondues avec elles, l'estampille d'antécédents personnels incontestables ou d'une tare héréditaire démontrée avec rigueur.

Les médecins aliénistes et les neurologistes diront peut-être que les sujets de cette catégorie sont tous des dégénérés ou des prédisposés. Je le veux bien, mais encore faut-il que cette affirmation n'ait pas comme base unique la généralisation systématique d'une déduction tirée de faits parfaitement exacts d'ailleurs. Je reconnaîtrai sans peine que sur ce terrain la compétence des neurologistes peut et doit faire loi ; mais il m'est impossible, étant donné ce que j'ai vu, de ne pas formuler

une réserve relativement à la question de savoir s'il n'existe pas, en dehors des conditions admises plus haut comme démontrées, des délires post-opératoires ou traumatiques chez des individus qui ne sont ni des dégénérés ni des prédisposés.

Il se peut que la question ainsi posée ne soit pas encore tranchée d'une façon irrévocable. Je me féliciterais grandement de l'avoir abordée à mon tour si cette étude devenait le point de départ de recherches nouvelles sur le terrain commun de la chirurgie et de la médecine.

B. Ball. — Délire des morphinomanes, *Revue scientifique*, 1884, n° 23.

Bataille. — Traumatisme et névropathie, *Thèse de doct.*, Paris, 1887.

J. Christian. — Des traumatismes du crâne dans leurs rapports avec l'aliénation mentale, *Arch. de Neurologie*, juillet et septembre 1889.

Doyen. — Du délire émotif, *Th.* de Paris, 1885.

Dufournier. — Troubles psychiques post-opératoires, *Arch. gén. de médecine*, 1889, vol. II, p. 711.

Eillebrown (de Hambourg). — *Journal américain d'obstétrique*, janvier 1889.

Festal. — Étude sur le délire nerveux traumatique, *Thèse de doct.*, Paris, 1877.

Gaillard Thomas. — Acute mania and melancholia or hypochondriasis as sequœla of gynecological operations, *New York med. Record*, 20 août 1889, p. 44.

Graube. — *Deutsche Gesellschaft für Gynækologie*, 1887.

Rafaelo Gucci. — Le operazione chirurgiche come causa di pazzio, *Riv. experim. di freniatria*, t. XV, 1889, p. 50.

G. Guinon. — De l'hystérie dans ses rapports avec la chirurgie, *Revue de chirurgie*, 1888, n° 11.

— Les agents provocateurs de l'hystérie, *Thèse de doct.*, Paris, 1889, n° 140.

Lasègue. — Traumatisme et névropathies, *Études médicales*, 1884.

L. Lœwenfeld. — A propos des névroses dites traumatiques, *Münchener medic. Woch.*, 17 septembre 1889.

Mairet. — Folie post-opératoire, *Bull. médical*, 1889, p. 1075.

Michaux. — Délire chloroformique, *Th. de doct.*, Paris, 1886.

F. Raymond. — Albuminurie et psychoses, *Bull. de la Soc. méd. des Hôpitaux*, 13 juin 1890.

Rongier. — Contribution à l'étude de l'hystéro-traumatisme, *Thèse de doct.*, Paris, 1889.

Schultze. — Des névroses traumatiques, *Congrès international de médecine de Berlin* (Section de neurologie), 1890.

Shepherd. — Mania following operations, *The american Journ. of medical Sciences*, déc. 1889.

Skae. — Folie traumatique tardive, *Edinburgh med. Journ.*, 1886.

Vallon. — Paralysie générale et traumatisme, *Th. de doct.*, Paris, 1882.

Werth (de Kiel). — Deutsche Gesellschaft für Gynækologie, *in Berliner klin. Woch.*, 1888, n° 35, p. 717.

Martin, Sänger, Ahlfeld, Frommel (*Ibid.*).

II

LES TUBERCULOSES EXTERNES ET LEUR TRAITEMENT

(Leçon rédigée par le Dr Pierre Sebileau, prosecteur des hôpitaux.)

J'aborderai aujourd'hui l'histoire des tuberculoses locales; aussi bien la récente découverte de Koch, autour de laquelle il se fait beaucoup de bruit, dans le monde médical et ailleurs, donne-t-elle à cette question un regain d'actualité qui en augmente l'intérêt.

On a coutume d'appliquer le nom de tuberculose locale à toute manifestation tuberculeuse justiciable de l'intervention du chirurgien. Je n'aime point cette expression : les tuberculoses viscérales sont locales tant qu'elles sont uniques, et beaucoup d'entre elles restent inaccessibles à notre action.

Le terme « tuberculose externe » n'est guère plus exact, puisque beaucoup de lésions bacillaires profondes sont entrées en partie dans le domaine de la chirurgie. Si je continue à m'en servir, ce sera par tradition ou par habitude, mais en disant « tuberculoses chirurgicales » on resterait bien davantage dans la réalité des faits.

Cette question des tuberculoses externes est très vaste; n'attendez pas de moi que je la traite en entier; je laisserai de côté tout le chapitre de l'anatomie et de la physiologie pathologiques pour n'envisager exclusivement que la partie clinique, et développer devant vous les considérations auxquelles prête la thé-

rapeutique difficile de ces affections à manifestations si diverses. J'établirai, en quelque sorte, le bilan du présent, plantant ainsi un jalon qui nous permettra, dans quelque temps, en procédant par comparaison, de juger la valeur de la méthode de Koch. De cette méthode, je ne veux rien vous dire encore; vous m'avez vu hier pratiquer quatre inoculations : ce sont les premières que j'aie faites. Je n'ai pas encore par devers moi les éléments d'une appréciation sérieuse. Je tiens cependant à m'élever contre les accusations trop précipitées dont la découverte de Koch est l'objet : il me paraît difficile qu'un homme de cette valeur compromette, par une hâte injustifiable, un passé scientifique aussi brillant. Peut-être la méthode est-elle bien imparfaite encore et laisse-t-elle le champ libre à de nouvelles recherches, mais je suis très tenté de croire qu'au fond de tout cela, et quels que soient les résultats acquis, il y a un procédé sérieux, digne de toute notre attention et de tous nos efforts pour le perfectionner (1).

Les tuberculoses externes, à proprement parler, peuvent frapper la peau, le tissu cellulaire, l'appareil lymphatique, les bourses séreuses, les synoviales des tendons, les articulations et les os.

Vous connaissez sans doute très imparfaitement les manifestations cutanées de la tuberculose : elles sont relativement assez rares et, dans les services ordinaires de chirurgie, l'on voit peu de malades qui en soient porteurs. Il faut avoir passé à l'hôpital Saint-Louis pour les avoir bien observées, car on peut dire que tous les individus dont la peau présente des lésions, de quelque nature qu'elles soient, se donnent rendez-vous dans les salles de ce célèbre institut.

La tuberculose cutanée, en dehors du lupus que je laisse de côté à dessein, se présente sous deux formes assez différentes l'une de l'autre : dans la première, les altérations sont superficielles, étendues, et ont une tendance manifeste à envahir les régions voisines; dans la seconde, elles sont profondes, loca-

(1) On verra plus loin, dans la partie de ce volume réservée aux observations, les résultats des essais auxquels il est fait allusion ici.

lisées, et se cantonnent volontiers au point où elles ont pris naissance.

Je ne puis mieux faire, pour vous décrire les lésions de la tuberculose cutanée superficielle en plaques, que de vous esquisser le tableau d'un malade que j'ai observé il y a quelques mois dans mon service de l'hôpital Saint-Louis. C'était un jeune homme atteint de tuberculose ostéo-articulaire du gros orteil; sur la jambe s'étalaient plusieurs grandes plaques saillantes, taillées en relief sur les téguments, presque circinées, à bords à peu près réguliers, à surface rugueuse, grenue, sèche. On aurait dit un psoriasis hypertrophique ou quelque eczéma chronique non suintant; le diagnostic eût même été difficile en l'absence d'une lésion articulaire primitive.

Les manifestations de la tuberculose cutanée profonde constituent ce qu'on appelle, d'habitude, les gommes de la peau. Il en existe deux variétés. Les unes forment de petites ulcérations superficielles, n'envoient point de racines dans les couches sous-cutanées, et sont échelonnées sur les membres, dans le sens de leur grand axe; elles sécrètent un liquide assez épais, qui contient des parcelles de tissus nécrobiosés et qui se concrète à la surface sous la forme d'un enduit pultacé; peu à peu, quand la gangrène moléculaire a détruit tout ce que la colonie bacillaire avait envahi, la sécrétion devient plus fluide, plus aqueuse, et prend les caractères du pus séreux. Ce n'est point là, à proprement parler, la vraie gomme de la peau : celle-ci forme une tumeur plus volumineuse, grosse comme un gros pois ou une noisette, qui s'enfonce, par sa base, d'une façon très irrégulière sur la face, le dos, le ventre, toutes les parties du corps indistinctement. C'est elle qui forme la seconde variété des tuberculoses cutanées profondes.

Comme la précédente, au reste, elle contient des bacilles, mais le milieu au sein duquel ils colonisent n'est pas le même dans l'une et dans l'autre. La forme superficielle n'est qu'une lymphangite tuberculeuse consécutive à une lésion articulaire ou osseuse, et sur le trajet de laquelle se développent, comme dans une angioleucite ordinaire, de petits foyers secondaires, de

vraies colonies en chapelet, étagées sur le vaisseau malade; dans la seconde forme, dont le siège est plus profond, le bacille se dépose franchement, à la faveur de je ne sais quel hasard, dans le tissu conjonctif du derme, et les gommes se disséminent à la surface du corps sans règle précise, sans raison anatomique.

Dans le tissu conjonctif sous-cutané la tuberculose forme des gommes et des abcès froids. Les premières ne tardent pas à se ramollir et se confondent alors avec les seconds; vous savez, en effet, que l'abcès froid tuberculeux ne devient un véritable abcès, c'est-à-dire ne se présente avec les caractères d'une tumeur molle, fluctuante, suppurée, qu'après une période pendant laquelle il forme une masse solide, indurée, sans aucun point de ramollissement. Dans ces abcès froids, l'examen ne décèle pas toujours la présence de microorganismes; quelques chirurgiens pensent, pour cette raison, qu'il faut n'accepter qu'avec prudence la théorie qui fait de ces abcès froids la conséquence exclusive de la tuberculose sous-cutanée. Toutes réserves faites pour quelques cas difficiles, je dois vous dire que, à mon sens, ces lésions sont presque toujours monnaie de tuberculose. Ce sont des périlymphangites bacillaires analogues, au point de vue pathogénique, à ces vastes phlegmons du tissu cellulaire qui se développent autour d'un vaisseau ou d'un ganglion lymphatique voisin, ce sont des inoculations locales, en quelque sorte, l'infection irradiant du tronc vasculaire malade vers la gangue conjonctive au sein de laquelle il chemine. Souvent on a pu trouver l'origine de ces lymphangites et découvrir, sur un point quelconque du membre, une petite ulcération, une écorchure sans importance apparente, qui avaient été la porte d'entrée du bacille.

Je sais bien qu'on ne peut pas interpréter ainsi tous les cas et qu'il est quelquefois impossible de trouver une lésion quelconque des téguments ayant favorisé l'inoculation. Je crois qu'il ne s'agit pas moins alors de lymphangites tuberculeuses transportant au milieu du tissu cellulaire sous-cutané des bacilles pris dans nos humeurs, dans notre propre organisme et

venus du dehors, à une époque plus ou moins éloignée, par une voie inconnue de nous (organes respiratoires, organes génitaux). Je n'ignore point que ce n'est là qu'une hypothèse, qu'on pourrait admettre avec autant de raison la circulation des microorganismes dans les vaisseaux sanguins du tissu cellulaire, mais cette interprétation, beaucoup moins séduisante, est bien moins conforme aux lois de la pathologie qui nous enseignent le rôle immense que joue, dans le développement des abcès et des phlegmons, le système des conduits lymphatiques.

La tuberculose frappe quelquefois les bourses séreuses isolément, en dehors de toute lésion des tissus voisins : le mal apparaît quelquefois spontanément, il n'est pas rare de le voir succéder à un traumatisme quelconque. De toutes les bourses séreuses, celle qui est le plus fréquemment atteinte, est, sans contredit, la bourse séreuse trochantérienne. J'en ai observé plusieurs exemples; souvent aussi j'ai constaté que la bourse prérotulienne était frappée, mais je n'ai jamais vu qu'elle le fût isolément, en dehors des lésions de la rotule ou du genou.

Il n'est pas rare que les tubercules se déposent dans les synoviales tendineuses. Ne pensez pas, comme vous l'entendez peut-être dire quelquefois, que ces altérations des synoviales soient toujours secondaires; elles peuvent être, et sont, de fait, assez souvent primitives, comme le démontrent, à défaut d'autres preuves, les caractères qu'elles présentent dans certains cas. Si, en effet, la synoviale est quelquefois le siège de fongosités nombreuses, envahissantes, attaquant les tissus voisins, ne permettant pas d'établir au juste l'origine et les limites du mal, elle offre quelquefois des lésions parfaitement localisées, sans réaction sur les organes d'alentour, sans rapport aucun avec les articulations voisines : je veux parler des kystes synoviaux à contenu séreux.

Ces kystes, qui siègent de préférence au poignet, qu'on trouve aussi quelquefois autour du genou, contiennent, comme vous le savez, un exsudat séro-muqueux, au milieu duquel nagent, chez certains malades, des corps étrangers en forme

de pépins de courge appelés grains hordéiformes. Eh bien! dans ce liquide, dans la paroi de ces kystes, dans le parenchyme même des grains riziformes, on a découvert des bacilles tuberculeux. Je sais du reste qu'il ne faut pas généraliser trop, et que tous les kystes synoviaux ne sont pas de nature tuberculeuse : en matière d'exsudation séro-muqueuse, il faut toujours faire une large part à l'arthritisme et j'ai vu bien souvent, chez des rhumatisants et des goutteux, des hygromas et des synovites qui n'avaient pas d'autre raison que la diathèse des malades qui les portaient. Mais il suffit que quelques-uns de ces kystes soient certainement bacillaires pour qu'on ne puisse émettre de doute sur la tuberculose primitive des gaines; au reste, je dois vous dire qu'il n'est pas rare de voir des bourgeons atones, envahissants, se développer sur la paroi de ces poches après l'intervention chirurgicale, et la synovite fongueuse succéder ainsi au kyste synovial, la maladie signant, pour ainsi dire, par cette transformation, sa véritable nature.

Les altérations des ganglions lymphatiques sont très fréquentes : c'est à ces organes que revient, à n'en pas douter, la plus grande part des lésions tuberculeuses prises en masse. Leur aspect et l'évolution qu'ils subissent ne sont pas toujours les mêmes : ils affectent la forme dure, ou la forme molle. De la première, il existe encore plusieurs variétés; ici vous trouverez un ganglion, de consistance ferme, résistant au doigt, sans le plus petit point de ramollissement, isolé ou entouré seulement de deux ou trois ganglions beaucoup plus petits; là, au contraire, vous rencontrerez une véritable chaîne de ganglions juxtaposés, contigus et continus, étendue de la partie supérieure du cou à la région de l'aisselle. C'est dans ces cas que le diagnostic devient difficile entre la tuberculose, l'adénie et le lymphadénome; à cet égard, je dois vous dire, quoiqu'il existe, à mon avis, un groupe d'hypertrophies ganglionnaires qui n'a rien à voir avec le bacille de Koch, qu'on tend à rendre tributaires de la tuberculose bien des cas qu'on rangeait autrefois dans la leucocythémie et le lymphadénome.

Il existe une variété particulière de ganglions tuberculeux

durs sur laquelle je veux appeler votre attention, parce qu'elle est rare. J'en ai observé un exemple, il y a déjà longtemps, à l'hôpital Saint-Antoine.

Une femme vint me consulter pour une énorme masse ganglionnaire qu'elle portait dans l'aisselle et qui avait pris, en quelques jours, un développement considérable. Je pensais, en raison de l'évolution du mal, qu'il s'agissait là d'un lymphadénome à marche rapide et je portai un pronostic grave. Je jugeai opportun d'opérer la malade : de la profondeur du creux de l'aisselle, je pus extraire dix-huit ou vingt ganglions dont plusieurs étaient énormes; au centre de chacun d'eux existait un petit noyau caséeux, irrégulier, jaunâtre, sans tendance au ramollissement, sans une gouttelette de pus; tout le reste était, ou, tout au moins, paraissait sain. Les suites opératoires furent excellentes, et treize ans après cette heureuse intervention, je pratiquais une laparotomie sur mon ancienne malade atteinte d'un kyste de l'ovaire. Cette adénite tuberculeuse dure, à marche rapide et sans tendance à la suppuration, est donc justiciable de l'intervention chirurgicale et peut même ne pas récidiver; récemment j'ai opéré un malade de l'hôpital Saint-Louis dont les lésions ressemblaient beaucoup à celles de la femme dont je viens de vous dire l'histoire (1).

A côté de la forme dure se place la forme molle de la tuberculose ganglionnaire. La plupart du temps la seconde succède à la première, et il n'existe entre elles deux qu'une différence de période; mais on voit quelquefois se développer des ganglions tuberculeux primitivement mous et suppurants. Sur l'organe malade, la peau mince et violacée s'ulcère vite; le ganglion s'ouvre à l'extérieur et se vide; par l'orifice quelques bourgeons charnus, venus de la profondeur, font saillie et forment bientôt un véritable fongus végétant; les bords s'amin-

(1) Ce malade est rentré dans mon service vers le milieu de 1890. L'aisselle gauche, opérée deux ans auparavant, était restée parfaitement guérie; mais une chaîne de ganglions s'était développée à droite depuis la région occipito-mastoïdienne jusqu'à l'aisselle inclusivement. Je pus lui extirper *soixante* ganglions, réservant ceux de l'aisselle pour une intervention ultérieure. L'opération fut suivie d'un plein succès.

cissent et se décollent au loin. Parfois, l'évolution de cette forme est franchement aiguë.

Je ne m'arrêterai pas sur la description des tuberculoses osseuses et articulaires. Elles donnent naissance à des abcès qui tendent à s'éloigner du lieu où ils se sont développés : quand ils viennent faire saillie sous les téguments à une petite distance de leur point d'origine, on les appelle *abcès ossifluents;* quand ils émigrent au loin, traversant plusieurs régions, on les nomme *abcès par congestion.*

Maintenant que vous connaissez les manifestations les plus communes de la tuberculose chirurgicale, vous devez apprendre le traitement qu'il convient de leur appliquer.

Il m'est impossible, en ce qui concerne la tuberculose cutanée, de vous formuler des lois thérapeutiques générales; il n'y a pas, à cet égard, de règles précises à donner. Certaines formes sont justiciables de la destruction par la cautérisation actuelle ou potentielle; certaines autres, de l'extirpation.

Les tuberculoses cutanées molles, suppurantes, qui possèdent des racines profondes, les gommes par conséquent sont avantageusement traitées par le fer rouge. Je réserve l'extirpation pour les tuberculoses bien limitées, qu'on peut facilement circonscrire par le couteau, et qui ne s'enfoncent pas trop profondément dans les tissus. Ne pensez pas que la multiplicité des lésions soit une contre-indication à cette thérapeutique : ici encore vous pouvez employer le bistouri; mais au lieu de trancher trop largement dans les téguments et d'opérer sur un trop vaste champ, faites une série d'extirpations partielles, et pour chacune d'elles, rappelez-vous qu'il ne faut pas être trop ménager de la peau.

Il va sans dire qu'en tout cas vous devrez, avant et par-dessus tout, détruire le foyer originel, la colonie osseuse ou articulaire d'où est partie la lymphangite spécifique que nous avons incriminée dans la pathogénie des tuberculoses cutanées.

J'aime assez, dans les formes superficielles, plates, étendues, faire suivre l'ablation ou l'abrasion de la cautérisation au fer rouge : c'est le traitement auquel j'ai soumis le malade de

l'hôpital Saint-Louis, dont je vous rappelais l'histoire il y a quelques instants. Ainsi, lorsque le bistouri n'a pas assez largement déraciné le mal, le thermocautère vient heureusement en compléter l'action.

La tuberculose ganglionnaire est justiciable de l'emploi des agents modificateurs, lorsqu'elle est arrivée à la période de ramollissement et de suppuration; sa thérapeutique chirurgicale se confond alors avec celle des abcès froids dont je vous parlerai dans le cours de cette leçon. Mais quelle doit être votre conduite en présence de ce que j'ai appelé « les formes dures » de cette tuberculose? Toute la question se résume en ceci : Faut-il ou non pratiquer l'extirpation? D'une manière générale, quand les ganglions atteints sont peu nombreux, qu'ils déterminent une gêne considérable, et qu'ils déforment d'une façon notable une importante région, celle du cou, par exemple, le chirurgien a le droit de pratiquer l'ablation. Encore y a-t-il des limites à cette intervention chirurgicale. Essayez d'abord le traitement général, l'arsenic, les iodures, l'iodoforme, avant de vous décider à l'opération, et ne tentez celle-ci qu'à la condition que les organes malades n'aient pas contracté des adhérences profondes susceptibles de devenir un obstacle absolu ou un danger au cours de l'intervention.

Pour que le droit vous soit acquis d'extirper les ganglions tuberculeux, il faut que ceux-ci jouissent, sur les tissus sous-jacents, d'une mobilité relative, et que sous eux ne soient pas cachés d'autres ganglions aussi malades contre lesquels vous seriez impuissants. Cette mobilité relative ne suffit même pas, à mon avis, pour autoriser l'ablation dans tous les cas; vous la rencontrerez dans certaines régions où la prudence vous commande l'abstention, la région carotidienne, par exemple, dans laquelle il vous sera quelquefois difficile, sinon impossible, d'atteindre les limites d'un mal toujours bien plus étendu que ne semble l'indiquer l'examen clinique du patient.

Cependant, il est des cas dans lesquels vous aurez le droit de proposer et d'entreprendre une opération incomplète, insuffisante, purement palliative. Il se peut, en effet, que les ganglions

deviennent tellement gros, se multiplient à un tel point, montrent une telle tendance à s'accroître, qu'il y ait avantage à en débarrasser le malade. Vous pouvez tenter alors une ablation partielle. Soyez sobres de cette chirurgie dont les résultats ne sont souvent pas brillants : les ganglions profonds, mis pour ainsi dire à l'aise par la disparition des superficiels, prennent un développement rapide, envahissent la place qu'occupaient les premiers, puis se ramollissent et suppurent. La plus grande réserve vous est donc imposée par la présence d'une chaîne ganglionnaire, parce que vous ne tenez jamais pour certain d'en atteindre les limites et que souvent les opérations partielles sont désastreuses. Je fais cependant une réserve pour la tuberculose axillaire, si étendue qu'elle paraisse. Ici, en effet, l'expiration totale est presque toujours possible, de quelques difficultés qu'elle semble entourée.

Lorsque les ganglions ont suppuré et qu'ils sont devenus fongueux, l'ablation n'est indiquée que s'il s'agit d'une petite masse, bien limitée, peu profonde, et malheureusement, c'est là l'exception. A cette période de leur évolution, les glandes ramollies et enflammées ont déjà contracté des adhérences profondes intimes avec les vaisseaux de la région, et leur extirpation est entourée des plus grands dangers. Vous devez alors les traiter comme des abcès tuberculeux ordinaires. La teinture d'iode, l'éther iodoformé et le naphtol camphré en injections interstitielles, dans les cas ordinaires, le curettage quand les masses sont fongueuses, la cautérisation elle-même vous donneront de bons résultats. Je vous recommande la pâte de Canquoin ; introduite dans les fungus sous forme de flèches que vous taillez comme bon vous semble, elle constitue un moyen de traitement vraiment très bon; mais vous devez en réserver l'usage aux régions dont l'abord est facile et à rapports peu dangereux; ne l'employez pas dans les départements très vasculaires, au cou, dans le creux sus-claviculaire, dans l'aine où les ganglions contractent facilement des adhérences avec les artères et surtout avec les grosses veines.

Le même traitement ne me semble pas applicable à toutes les

tuberculoses des synoviales. Il est certain que les procédés radicaux, l'extirpation franche et large, sont ceux qui donnent la plus grande réussite et qui constituent les méthodes de choix; mais ils ne sont malheureusement pas applicables à tous les cas. Aussi convient-il de diviser les synoviales, au point de vue du traitement de leurs lésions tuberculeuses, en synoviales simples et accessibles comme celles des péroniers, et synoviales compliquées ou chirurgicalement peu abordables comme celles de la main.

Pour les premières, vous pouvez mettre en œuvre tous les procédés : l'incision, le drainage, le curettage, l'ignipuncture, l'extirpation. Mais celle-ci est, sans contredit, la meilleure méthode, puisque c'est elle qui guérit le plus sûrement et le plus vite, en supprimant de l'organisme le foyer où se développent et se cultivent spontanément les bacilles.

Pour les secondes, l'ablation est, la plupart du temps, impossible en raison de l'étendue des lésions qui ont envahi les tissus voisins. Ainsi, à la main, le carpe, le métacarpe, les articulations métacarpo-phalangiennes sont souvent atteints, la tuberculose rayonnant de la séreuse vers les os et les jointures. Dans ces cas, l'ignipuncture m'a donné de bons résultats : je me rappelle l'avoir mise en pratique sur un malade de l'hôpital Saint-Louis, chez lequel j'obtins, malgré l'importance des lésions métacarpiennes, une guérison absolue. Pendant quelque temps, le doigt resta plus petit, comme fibreux, sclérosé; puis il reprit sa forme et sa vitalité première, au point qu'aujourd'hui il est presque impossible de le distinguer des autres, sauf qu'il est resté plus court. Si compliquée que soit la région des gaines malades, ne désespérez donc pas de la guérison quand la synovite fongueuse n'est pas étendue ; sachez même que les altérations des os ne s'opposent pas au succès de votre thérapeutique, à la condition seulement que l'aiguille pénètre dans leur épaisseur, et que vous ne limitiez pas à la seule synoviale l'action de l'ignipuncture. La réparation osseuse se fera simplement, sans élimination de fragments nécrosés, ou bien après issue de quelques petits séquestres.

De toutes les synovites tuberculeuses, celles que vous aurez le plus souvent à traiter sont certainement celles du poignet. Si vous avez affaire à un kyste simple, qu'il contienne ou non des grains hordéiformes, l'incision simple, l'incision avec drainage, un léger curettage, l'action d'un caustique faible sur la paroi, peuvent vous donner d'heureux résultats et assurer quelquefois aux malades une guérison définitive. Mais rappelez-vous que la cure n'est souvent que passagère, et que, quelque temps après votre opération, la récidive peut survenir. J'en ai observé de nombreux exemples, et l'histoire du malade que vous avez vu il y a quelques instants à la salle Malgaigne doit être pour vous un précieux enseignement. Je l'ai traité pour un kyste synovial du poignet ; les suites opératoires ont été heureuses ; la guérison a été obtenue rapidement, mais elle n'a été que temporaire. La récidive s'est montrée sous forme d'une synovite fongueuse diffuse, qui n'a pas tardé à envahir les os du carpe et leurs articulations, et il ne me reste plus à appliquer à ce malade, encore jeune, que le seul traitement qui convienne aux infiltrations tuberculeuses mal limitées du poignet, l'amputation de l'avant-bras. Ici, en effet, la résection ne réussit pas ; il faut être radical et supprimer le membre. Quelle différence de pronostic suivant les cas! Il s'agirait des synoviales péronières, que l'extirpation pure et simple serait peut-être suffisante, et sans nul doute, l'ablation faite, nous obtiendrions une réunion par première intention.

La formule de la thérapeutique initiale des abcès froids, qu'ils soient primitifs (abcès froids proprement dits), ou qu'ils soient la conséquence d'une lésion osseuse plus ou moins éloignée (abcès ossifluents, abcès par congestion), est aujourd'hui bien simplifiée et se réduit à ceci : employer les injections d'éther iodoformé. Ne vous étonnez pas de me voir faire ce groupement et de me voir placer sur la même ligne des collections ayant pris naissance dans le tissu cellulaire et des collections d'origine ostéo-articulaire : les unes et les autres, les plus simples et les plus compliqués, sont justiciables de ce même traitement par l'iodoforme. Voici comment il convient de l'employer : après

avoir pratiqué sur la peau un lavage antiseptique, plongez dans l'intérieur de la cavité purulente un trocart de l'aspirateur, et débarrassez-la ainsi de son contenu; puis remplacez le pus que vous avez extrait par une quantité d'éther iodoformé (à 5 ou 10 p. 100) qui variera de quelques grammes à 60 ou 100 grammes.

Très rapidement, il se produit une distension de la poche due à ce qu'une partie de l'éther, sous l'influence de la chaleur, se vaporise. La pression intérieure qui s'exerce alors sur les parois de l'abcès peut être assez intense pour altérer la vitalité des tissus, qui se mortifient, frappés dans leur nutrition. Cet accident n'est heureusement pas fréquent; en tout cas il existe un moyen facile de le prévenir. Avant de retirer le trocart vous devrez laisser, à la faveur de sa lumière, quelques vapeurs se dégager et faire irruption hors de la cavité purulente. Mais, comme il importe d'évacuer seulement la partie devenue gazeuse de la substance injectée, il faut ponctionner l'abcès à sa partie supérieure, ce qui est, comme vous le savez, sans aucun inconvénient sur l'issue du pus, puisque l'aspiration vous permet de ne tenir aucun compte de la déclivité des points sur lesquels vous opérez.

Je vous disais tout à l'heure que les injections d'éther iodoformé convenaient aux grands abcès ossifluents; je vous dois, à cet égard, une explication. Il ne faut pas penser que par ce moyen, vous les guérirez tous; je crois même que ce traitement n'a pas d'énormes chances de succès, mais c'est là un reproche que vous pourriez justement adresser à tous les autres procédés. Et du reste, ce n'est pas toujours un leurre d'espérer la disparition de ces abcès sous la seule influence de l'iodoforme, et quelquefois même leur disparition rapide. Un de mes malades de l'hôpital Saint-Louis portait une énorme collection de la fosse iliaque droite, se prolongeant en bas jusque dans la partie supérieure de la cuisse et aboutissant en haut à la région lombaire, d'où il était venu à la suite d'une lésion tuberculeuse de la colonne vertébrale. Une seule injection d'éther iodoformé, faite dans cette poche qui contenait 2 litres de pus, a suffi pour en amener la guérison radicale et définitive. Je dis défini-

tive, car mon opération ne date pas d'hier, et depuis que mon malade a quitté l'hôpital, j'ai souvent eu de ses nouvelles.

Il n'est donc pas possible de douter de l'efficacité des injections d'éther iodoformé; elle est surtout évidente quand on les répète, ce qui est, d'habitude, nécessaire, car peu de malades ont la chance de guérir aussi rapidement que celui dont je viens de vous rapporter l'observation.

Quand deux ou trois tentatives seront restées sans résultat et que ce traitement, qui est à la portée de tout le monde, aura échoué, vous pourrez essayer des méthodes plus compliquées, l'incision simple, l'incision avec drainage, le curettage des parois, l'extirpation de la paroi, l'extirpation de fragments osseux, le grattage des surfaces osseuses.

Tout cela est très rationnel et chacune de ces méthodes compte à son actif des guérisons certaines. Malheureusement, il est souvent bien difficile, quelquefois impossible d'atteindre le point malade. Peut-être, à l'aide de longues cuillères tranchantes, y arriverez-vous pour la région lombaire, en suivant le trajet du pus; peut-être même pourrez-vous mettre au jour le foyer tuberculeux par une incision postérieure ou une incision antéro-latérale. Je reconnais que tout cela est raisonnable et praticable. Mais gardez-vous de croire que le succès viendra couronner bien souvent ces interventions compliquées. Et du reste, si la région lombaire est encore accessible, à quelles difficultés, ou pour mieux dire à quelle impossibilité n'allez-vous pas vous heurter quand la région dorsale sera en cause! J'ose dire que rien n'est plus aléatoire que la cure de ces énormes abcès froids d'origine osseuse; j'ai vu la simple incision suivie de drainage, surtout quand la poche a été modifiée déjà par les injections, déterminer une guérison définitive; il s'établit alors une petite fistule qui laisse suinter pendant quelque temps un liquide séro-purulent, puis tout rentre dans l'ordre. Irez-vous donc tenter d'emblée ces périlleux curettages des abcès profonds, quand un traitement si simple vous assure, et à bien moins de frais, autant de chances de guérison?

Réservez-les pour les cas où vous aurez échoué dans vos ten-

tatives d'intervention moins radicale, et alors il vous sera permis d'y ajouter le grattage des vertèbres et même ces résections partielles portant sur les lames ou les apophyses vertébrales qui ont donné quelques succès.

Tout ce que je viens de vous dire, Messieurs, s'applique exclusivement aux abcès qui sont, au sens clinique du mot, des abcès froids ; mais quelquefois l'inflammation survient, et sous son influence la peau se tend et rougit ; en même temps que ces collections deviennent douloureuses et se transforment en abcès chauds. Ici l'indication est précise : l'abcès chaud est, quelles que soient son origine et sa nature, un abcès chaud, c'est-à-dire un abcès justiciable d'une large incision antiseptique suivie de drainage.

Je ne m'occuperai pas aujourd'hui du traitement des tuberculoses osseuses et articulaires. C'est là une grosse question qui mérite de longs développements, et que j'aborderai un jour devant vous avec tous les détails qu'elle mérite. Pour le moment, laissez-moi vous dire seulement que le décapage, le grattage, l'évidement, les résections trouvent ici leurs indications, mais que souvent les lésions sont si étendues, si complexes, si profondes, que le chirurgien est obligé de recourir à l'*ultima ratio*, à l'amputation du membre au-dessus du segment lésé.

Je laisserai également dans l'ombre le traitement chirurgical des tuberculoses viscérales.

Ai-je besoin d'ajouter que, dans beaucoup de cas, le traitement hygiénique et médical doit avoir le pas sur le traitement chirurgical et que toujours il doit venir en aide à ce dernier ? Ce précepte est tellement banal aujourd'hui que je puis me contenter de vous le rappeler, sans insister sur les indications et les contre-indications de l'action chirurgicale, qui en découlent (1).

(1) Au moment où cette leçon a été publiée, mon collègue le professeur Lannelongue n'avait pas encore fait connaître les résultats de sa méthode sclérogène.

III

SUR L'ORIGINE PARASITAIRE SUPPOSÉE DU CANCER

Mon chef de laboratoire, M. Fabre-Domergue, poursuit depuis longtemps déjà des recherches sur l'origine parasitaire du cancer. Je ne saurais mieux faire, pour vous mettre au courant de cette question intéressante, que de vous présenter un résumé de ses travaux, d'autant mieux qu'il a trouvé dans plusieurs des tumeurs malignes enlevées par moi sous vos yeux, des matériaux utiles dont il a su tirer un excellent parti.

S'il est permis de supposer que la prolifération exagérée de certains tissus au sein de l'organisme est due à la présence d'êtres vivants et parasites, la recherche de ces derniers offre, tant au point de vue biologique qu'au point de vue des résultats pratiques, un intérêt considérable. La faveur avec laquelle ont été accueillies les récentes communications de MM. Malassez, Darier, Albarran, l'empressement qu'ont mis les chercheurs à entrer dans la voie nouvelle qui leur était ouverte, en sont la meilleure preuve.

Les nombreux matériaux provenant de la clinique chirurgicale de l'hôpital Necker ont offert à M. Fabre-Domergue un large champ pour l'étude des corps problématiques signalés et décrits comme les parasites du cancer; il s'est efforcé de les rattacher à un groupe connu d'organismes, ou tout au moins d'en déterminer rigoureusement les caractères morphologiques.

Mais s'il lui a été facile de retrouver les corps décrits par les auteurs, il lui a été par contre absolument impossible d'y reconnaître le moindre caractère permettant de les rapporter à un groupe quelconque de protozoaires, et, en les étudiant sur des matériaux convenablement traités, il s'est constamment trouvé en présence soit de différenciations anormales de la cellule épithéliale, soit de produits de dégénérescence cellulaire.

C'est ainsi qu'en essayant de retrouver le parasite dans les globes épidermiques, M. Fabre-Domergue a été amené à en étudier le développement et à en reconnaître l'origine purement épithéliale, qu'en étudiant certaines cellules de l'épithélioma cylindrique, il a observé des phénomènes plus ou moins anormaux de karyokinèse, qu'en cherchant enfin les corps fuchsinés de Russell, il n'a trouvé que des cellules en voie d'altération.

Par conséquent, ses travaux commencés dans le but et dans l'espoir de retrouver les parasites du cancer et d'en continuer l'étude, doivent être considérés comme une contribution à l'étude de la pathologie cellulaire. Les résultats qui y sont exposés tirent un intérêt spécial de fait qu'il a pu fixer ses matériaux d'étude au moment même de leur extraction et *encore chauds*, condition rarement réalisable et pourtant nécessaire à l'étude des détails intra-cellulaires.

Avant d'aborder l'exposé des recherches de M. Fabre-Domergue, je rappellerai brièvement l'histoire de la découverte des parasites du cancer.

La première idée de l'origne coccidienne des tumeurs épithéliales appartient à Malassez (1) qui en fit successivement part à Darier, puis à Albarran. Darier d'une part, Malassez et Albarran d'autre part publient, dans les comptes rendus de la Société de biologie (séance du 13 avril 1889), des observations sur la maladie de Paget et sur deux épithéliomas du maxillaire supé-

(1) Dans une note publiée dans les *Archives de médecine expérimentale*, t. II, p. 302, M. Malassez a exposé l'histoire de sa collaboration avec MM. Darier et Albarran.

rieur dans lesquels on constate l'existence de corps ronds entourés d'une membrane réfringente à double contour au milieu de cellules épithéliales ou dans leur intérieur. Dans le n° 7 des *Annales de dermatologie* (juillet 1889), Darier décrit de nouveau une « psorospermose folliculaire végétante » présentant de nombreuses coccidies.

S'inspirant des idées de Darier, Wickham reprend l'étude histologique de la maladie de Paget (*Archives de médecine expérimentale*, 1890, p. 46). Il découvre également et figure de nombreuses coccidies enkystées dans le tissu épithélial. Nous reviendrons plus longuement sur cet intéressant travail dont les observations sont accompagnées de figures très claires et qui facilitent beaucoup la discussion que nous devons faire de leur interprétation.

Les observations de Vincent (*Soc. de biologie*, 1er mars 1890), portant sur un grand nombre d'épithéliomes, viennent confirmer les découvertes des auteurs précédents. Le même auteur, dans un travail paru en décembre 1890 (*Annales de micrographie*, p. 105, pl. V), reprend l'étude des coccidies de l'épithélioma et les figure sous différents états.

Tous les observateurs que nous venons de citer donnent à peu près les mêmes descriptions des corps problématiques qu'ils considèrent comme des coccidies. Ce sont des corps arrondis, se colorant plus ou moins fortement par les couleurs d'aniline, pourvus d'une membrane d'enveloppe plus ou moins épaisse formée parfois de stries concentriques. Ces corps se trouvent tantôt au milieu du stroma de la tumeur, tantôt au centre des globes épidermiques. Ils peuvent être soit isolés soit groupés par deux ou par trois. *Jamais l'on n'a signalé dans ces éléments de corps falciformes.* Un seul observateur, Hache (*Soc. de biologie*, 18 nov. 1890), dit y avoir constaté des phases de division.

Les corps à fuchsine, découverts par Russell (*Path. Soc. of London*, 2 déc. 1890) dans les affections les plus variées, sont d'une autre nature et nous n'aurions point à nous en occuper ici si, d'une part, l'auteur ne les avait rencontrés dans des tumeurs épithéliales et si, d'autre part, nous ne les avions

nous-mêmes observés dans le tissu conjonctif inter-lobulaire d'un épithélioma du sinus maxillaire.

Les interprétations données par tous les auteurs que nous venons de citer ont été déjà très savamment combattues par Borrel (*Arch. de méd. exp.*, t. II, p. 786), qui s'est attaché à démontrer que les formes considérées jusqu'ici comme des coccidies n'étaient que des altérations cellulaires ou des formations endogènes de cellules. Il distingue nettement deux sortes de formes intra-épithéliales : la première formée par une prolifération anormale de la cellule épithéliale, la seconde par une dégénérescence particulière de cette cellule.

La technique employée dans les recherches histologiques ayant une très grande importance au point de vue des résultats à obtenir, nous devons nous appesantir sur les procédés dont M. Fabre-Domergue s'est servi dans ces recherches. Tous ses matériaux de provenance chirurgicale ont été fixés encore chauds, partie dans le liquide de Flemming, partie dans le liquide de Perenyi, partie enfin dans l'alcool à 90 degrés. Les fragments fixés par le liquide de Flemming ne présentaient pas plus d'un demi-centimètre dans leur plus grand diamètre; M. Fabre-Domergue s'est toujours assuré que la fixation avait été parfaite jusqu'au centre même de la pièce.

Pour les fragments fixés par les liquides de Flemming et de Perenyi, il a eu recours à l'inclusion dans la paraffine et aux coupes en séries au moyen du microtome à bascule. Les fragments fixés par l'alcool et présentant la plus grande surface possible ont été inclus dans le collodion et coupés au moyen du microtome à glissière.

Comme procédés de coloration, il a eu recours au picrocarmin et au carmin boraté, mais les coupes fixées par le liquide de Flemming ont été en majeure partie colorées par la méthode combinée de la safranine et du permanganate de potasse, sommairement indiquée par Henneguy. Cette méthode joint aux avantages des procédés de surcoloration si précieux pour l'étude cytologique l'avantage non moins grand de différencier admirablement le protoplasma cellulaire.

Bien qu'il ait été donné à M. Fabre-Domergue de fixer et d'observer un assez grand nombre de cas d'épithéliomes appartenant aux diverses variétés connues, il ne considère pas ses recherches comme suffisamment étendues et suffisamment complètes pour tenter un groupement systématique de ces tumeurs; aussi me contenterai-je de vous présenter isolément les cas les plus typiques, ceux qui lui ont offert les particularités les plus nettes et les plus probantes.

Épithéliome pavimenteux de la lèvre inférieure. — Tumeur large, peu saillante, ulcérée. A la coupe, sur un point voisin du bord et non encore débarrassé de sa couche cornée d'épithélium, on trouve, premièrement, une assise de cellules pavimenteuses aplaties à noyaux en voie d'atrophie; deuxièmement, une couche de cellules polygonales beaucoup plus épaisse, irrégulière, envoyant dans le derme sous-jacent de nombreux bourgeons épithéliaux, mais dont l'épaisseur moyenne n'excède pas deux millimètres. Toutes les cellules de cette couche, qui constitue la majeure partie de la tumeur, présentent les dentelures caractéristiques du corps muqueux de Malpighi. Bordant les bourgeons et les séparant du derme sous-jacent, on trouve enfin une assise de petites cellules, plus hautes que larges, qui représentent la couche génératrice de l'épiderme.

Dans l'épaisseur de la couche muqueuse de Malpighi, on voit, disséminés, çà et là, des globes épidermiques complètement développés, formés d'une enveloppe concentrique de cellules cornées atrophiées; mais, au voisinage de ces globes à l'état parfait, on remarque d'autres cellules beaucoup plus petites, arrondies, à contour très accentué et fortement épaissi. Dans cet état, les cellules épidermiques en voie de différenciation présentent absolument l'aspect figuré par Wickham dans plusieurs dessins de coccidies et notamment fig. 5, 7, 8; on peut encore cependant y distinguer un noyau assez semblable à celui des cellules épithéliales voisines, mais beaucoup plus gros et d'un volume presque double. Le corps de la cellule garde encore l'aspect strié des cellules de la couche de Malpighi; il s'est seulement légèrement rétracté, comme si, après avoir sécrété une membrane d'enve-

loppe, il avait un peu diminué de volume. Cet aspect est peut-être dû à l'action des réactifs. Dans cet état, la cellule épithéliale en voie de différenciation ne se distingue de ses voisines que par un noyau plus volumineux, une membrane d'enveloppe beaucoup plus épaisse; elle correspond à la coccidie disséminée dans le tissu épithélial.

A une phase un peu plus avancée de son développement, nous voyons la cellule épithéliale à parois épaisses prendre un volume de plus en plus grand; son protoplasma tend à fixer plus fortement les matières colorantes et son noyau devient moins visible, caché par la coloration générale du corps cellulaire, mais on distingue encore la striation caractéristique de celui-ci. L'accroissement de la cellule que nous appellerons cellule initiale du globe épidermique, a pour conséquence une modification profonde des autres cellules qui l'entourent. Les voisines les plus immédiates sont touchées les premières; elles tendent à s'aplatir et à s'atrophier, celles qui les entourent subissant une compression dans le même sens, quoique moindre, s'aplatissent également; il en résulte finalement une orientation générale autour de la cellule initiale de toutes les autres cellules ses voisines. Le processus continuant à s'effectuer dans le même sens, il finit par se former autour de la cellule initiale hypertrophiée une couche de cellules cornées dont la réunion constitue le globe épithélial type, le globe épithélial parfait. L'orientation concentrique des cellules de la couche muqueuse s'étend d'autant plus loin autour du globe épidermique que celui-ci est plus gros. Pour donner une autre forme à sa pensée, M. Fabre-Domergue considère que la couche cornée du globe épidermique est constituée par toutes les cellules atrophiées et déplacées par l'hypertrophie de la cellule initiale.

Arrivé à cet état de maturité, le globe épidermique présente encore à son centre la cellule initiale parfaitement reconnaissable. Bien mieux, on peut encore distinguer dans le protoplasma de celle-ci la striation caractéristique et le noyau en voie d'atrophie. On distingue souvent contre les parois de la cellule initiale un noyau en forme de croissant, noyau que les auteurs ont

considéré comme celui de la cellule aux dépens de laquelle se serait développée la coccidie, noyau qui n'est autre que celui d'une des cellules voisines de la cellule initiale et ayant subi une dégénérescence moins complète que celui de ses voisins. La plupart des figures données par Vincent paraissent se rapporter à ce genre d'altération.

Très souvent deux ou trois cellules de la couche muqueuse se différencient en même temps et passent à l'état de cellules initiales; elles donnent alors naissance à un globe épidermique dans l'intérieur duquel se trouvent deux ou trois corps, deux ou trois coccidies.

L'altération du contenu du globe épidermique peut aller encore plus loin; la cellule initiale se contracte de plus en plus, en même temps que ses parois subissent une sorte de desquamation. On trouve alors dans la cavité laissée par la rétraction de l'élément central des lamelles cornées fortement colorées et un résidu qui représente la cellule initiale atrophiée. Très souvent aussi, probablement par l'action mécanique du rasoir, tout le contenu disparaît et le globe épidermique apparaît dépourvu de son contenu.

Il a semblé à M. Fabre-Domergue qu'en présence de ces faits il devait renoncer à l'idée de voir un parasite dans l'intérieur des productions de cette nature. Il y aurait bien évidemment à expliquer pourquoi telle cellule, en apparence identique à sa voisine, subit une hypertrophie et un enkystement qui aboutissent finalement à une atrophie; mais comme on n'a trouvé, dans les cellules en train de s'entourer d'une membrane d'enveloppe consistante, aucun élément figuré susceptible d'en produire l'hypertrophie, on doit se borner à constater le fait. sans remplacer l'idée du parasitisme par une hypothèse beaucoup plus hasardée.

Les cellules de la couche muqueuse peuvent encore subir une autre sorte d'altération; mais comme celle-là ne peut donner lieu à aucune fausse interprétation, je me contenterai de la mentionner brièvement. A un point quelconque de la tumeur toutes les cellules d'un même groupe subissent la

kératinisation, en même temps que leur noyau s'atrophie; il en résulte une sorte de squelette réticulé constitué par les parois de ces cellules.

Pour terminer enfin ce qui a trait à cette forme d'épithéliome, j'ajouterai que l'on trouve au sein même de la couche muqueuse des figures karyokinétiques assez nombreuses, indice certain d'une prolifération rapide de cette zone de la tumeur.

Épithéliome du sinus maxillaire. — Cet épithéliome, développé aux dépens de la muqueuse de revêtement du sinus maxillaire, présente une forme particulièrement intéressante due à la nature même du tissu qui lui a donné naissance. A l'œil nu, il semble constitué par un amas de petites sphères étroitement unies les unes aux autres, d'un diamètre uniforme, ne dépassant pas 2 ou 3 millimètres. A la coupe, il apparaît comme formé de travées contournées et anastomosées, de largeur à peu près égale, constituées par des cellules épithéliales cylindriques, étroitement accolées. Les travées sont séparées les unes des autres par des îlots de tissu conjonctif lâche, au milieu duquel se trouvent quelques foyers hémorragiques assez étendus, irréguliers, remplis de globules rouges. Pas trace de globes épidermiques ni d'orientation de cellules en forme de zones concentriques autour d'une coccidie. Ici les éléments que l'on pourrait considérer comme tels sont uniformément répandus dans le tissu.

Sur les coupes fixées à l'alcool et colorées par le picrocarmin, on trouve de distance en distance des corps arrondis retenant fortement l'acide picrique, d'un diamètre double de celui des cellules voisines. Çà et là, d'autres corps, que l'on pourrait considérer comme les phases coccidiennes moins âgées, retiennent fortement le carmin et tranchent sur les cellules voisines grâce à leur couleur rouge.

En étudiant les préparations fixées par le liquide de Flemming et colorées par la méthode d'Henneguy, on distingue les mêmes corps, mais avec des caractères beaucoup plus nets, et, ce qui frappe tout d'abord, c'est la diversité d'aspect que présentent les noyaux épithéliaux. Les uns sont constitués par une

zone corticale de granulations chromatiques, avec un ou deux nucléoles; ce sont les plus nombreux. D'autres sont fortement hypertrophiés, fortement chargés de granulations chromatiques; un certain nombre au contraire en semblent complètement dépourvus.

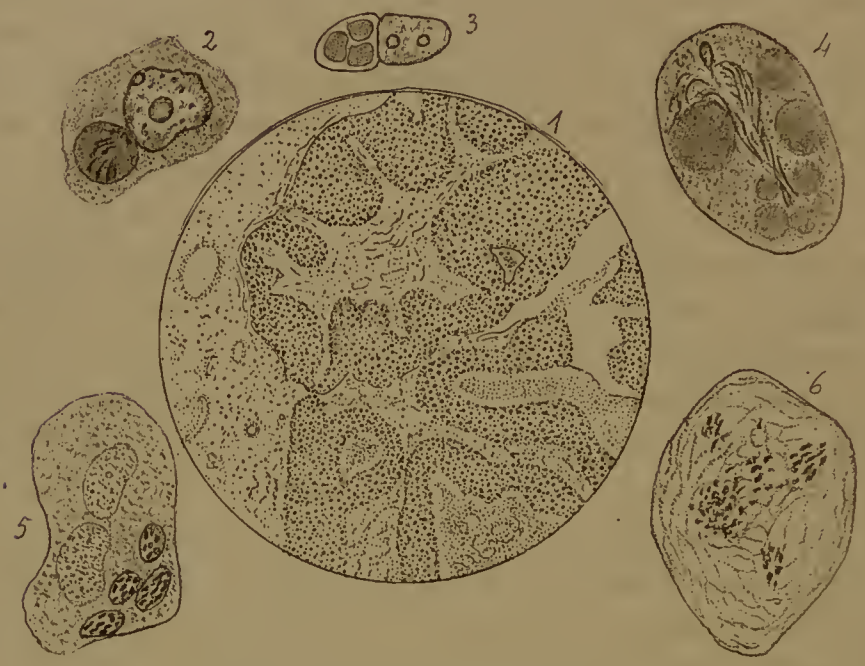

Fig. 1. — Épithélioma du sinus maxillaire

1. Coupe d'une partie de la tumeur montrant les rapports du tissu épithélial et du stroma. Gross. : 60 diamètres.
2. Cellule isolée contenant un noyau et une sphérule colloïde avec grains colorés.
3. Noyau cellulaire dont la moitié gauche a subi la dégénérescence mucoïde ou colloïde.
4. Cellule isolée présentant une altération nucléaire et une accumulation de sphérules colloïdes.
5 et 6. Altérations nucléaires.

Au milieu de ces cellules épithéliales à l'état quiescent l'on trouve de nombreuses cellules plus grandes à contenu plus clair, et qui présentent toutes les phases de la division karyokinétique normale. Enfin, d'autres cellules d'aspect, de forme et de volume absolument identiques à celles qui sont en voie de division, semblent au contraire subir une atrophie analogue à celle que nous avons vue se produire dans la cellule initiale du globe épidermique ; elles s'enkystent, leur noyau se fragmente

en une infinité de granulations irrégulières qui diminuent rapidement, et finalement, on en trouve qui, parvenues au terme ultime de la dégénérescence, n'offrent plus qu'une membrane épaisse, un contenu granuleux et un petit amas chromatique. L'aspect identique des cellules en voie de karyokinèse et des cellules tout à fait au début de la régression permet de supposer qu'il y a un rapport entre ces deux sortes d'éléments.

Indépendamment de ces cellules claires à membrane d'enveloppe épaisse, à granules chromatiques segmentés et raréfiés, on en trouve d'autres dont le noyau paraît s'être segmenté sans entraîner la division du corps cellulaire.

Dans la même tumeur, M. Fabre-Domergue a rencontré, *non au milieu des cellules épithéliales*, mais dans le tissu conjonctif voisin des travées épithéliales, toutes les phases de passage entre la cellule conjonctive normale et les *corps à fuchsine* de Russell. Ces corps apparaissent comme de petites sphères de dimensions très variables (1 à 20 μ) colorées en jaune brun par le picrocarmin, en rouge vif par la fuchsine; ils naissent aux dépens du protoplasma de la cellule conjonctive sous forme de granules amorphes qui grossissent peu à peu, distendent la cellule et finissent par se substituer à elle, sous la forme d'un amas de petites sphères au milieu desquelles on distingue les restes du noyau de la cellule. Elles semblent se rapporter à la forme de dégénérescence parfaitement étudiée par Cazin (*Journal de l'anatomie*, t. XXVI, 1890, p. 593). En tout cas leur ubiquité constatée par Russell, qui les a observées dans les affections les plus diverses, la nature de leur accroissement, l'absence complète de toute trace d'organisation, permettent d'affirmer qu'on a affaire à une dégénérescence banale et non à un être vivant parasite.

Épithéliome de la joue. — Dans cette tumeur, M. Fabre-Domergue a pu observer un troisième type de dégénérescence cellulaire tout à fait analogue à celle qu'a décrite et figurée Borrel (fig. 1, nos 1 à 4). C'est celle qui peut le moins prêter à une interprétation favorable à la théorie du parasitisme.

Sur les coupes colorées au picrocarmin, on aperçoit presque

toutes les cellules du tissu épithélial infiltrées de granules jaunâtres, réfringents, amorphes, de consistance homogène. Ces granules présentent les formes les plus diverses. Tantôt ce sont des sphères régulières et isolées, tantôt on les voit sous forme d'amas irréguliers, d'autres fois enfin ils offrent la forme de bâtonnets.

Sur les coupes colorées par le carmin borate ou la safranine et montées dans le baume, leur visibilité disparaît presque totalement, de telle sorte que la coupe prend un aspect squelettique et comme criblé. Les cellules ont l'air d'avoir subi une dessiccation ou une forte rétraction. Il est difficile de savoir à quelle sorte de composé on peut rapporter cette substance, mais elle peut être considérée comme un produit de dégénérescence de la cellule épithéliale, et il est peu probable, d'ailleurs, que des auteurs comme Malassez, Darier et Albarran, l'aient considérée comme une production parasitaire.

Les diverses formes de dégénérescence cellulaire que nous venons d'énumérer ne sont certainement pas les seules que l'on puisse rencontrer dans les tumeurs d'origine épithéliale; elles peuvent encore, soit se trouver isolément, soit coïncider dans une même tumeur.

En résumé, sans vouloir multiplier les descriptions des tumeurs qu'il a observées, M. Fabre-Domergue a eu pour but de montrer que, par l'emploi de méthodes cytologiques plus précises, on pouvait compléter utilement l'étude intime des éléments qui concourent à former les tumeurs d'origine épithéliale. Il lui a paru également, en s'efforçant d'éclairer certains points de détail, qu'aucune preuve ne venait étayer la théorie, si séduisante pourtant, de l'origine parasitaire du cancer. Ce n'est pas à dire pour cela que cette origine doive être systématiquement écartée; l'on peut, du moins, penser que, jusqu'à nouvel ordre, elle doit être reléguée parmi les conceptions qui attendent de l'avenir leur confirmation ou leur ruine définitive.

Je crois bon d'annexer à cette leçon un travail tout récent de M. Fabre-Domergue, communiqué à la Société de Biologie, dans sa séance du 26 février 1892, et qui complète l'exposé précédent :

Sur la désorientation de la cytodiérèse dans les cancers épithéliaux. — L'intérêt qui s'attache à l'étude cytologique des tumeurs et à la connaissance de leurs éléments constitutifs s'accroît d'autant plus que, malgré les efforts d'un grand nombre de chercheurs, l'origine parasitaire du cancer, un instant entrevue, paraît de plus en plus problématique. Nous avons l'un des premiers (Congrès de chirurgie 1891) essayé de démontrer e peu de fondement de la théorie coccidienne et rattaché tous les faits sur lesquels elle se basait à des altérations purement cellulaires. Mais si la cause première de la prolifération cellulaire dans les tumeurs nous échappe encore totalement aujourd'hui, si, malgré l'application des méthodes les plus variées de la technique bactériologique, l'on n'a pu découvrir le *microbe du cancer*, il ne s'ensuit pas pour cela que l'on doive renoncer à l'étude de son étiologie, et la voie expérimentale dans laquelle sont entrés quelques observateurs contribuera peut-être à éclairer la question d'un jour nouveau.

En examinant les diverses altérations cellulaires dont le tissu cancéreux est le siège, j'ai été amené à en étudier la prolifération par division directe et indirecte des cellules, et c'est le résultat de cette étude que je vais résumer brièvement ici.

La division cellulaire s'effectue-t-elle dans les tumeurs autrement que dans les tissus sains? Plusieurs auteurs (Arnold, M. le professeur Cornil) ont, en effet, signalé dans les tumeurs épithéliales de nombreuses karyokinèses anormales dont la présence semblerait plaider en faveur d'une autonomie caractérisée de la cellule cancéreuse, laquelle ne serait alors qu'une forme tératologique de la cellule épithéliale normale. D'après nos propres observations cependant, la cytodiérèse ne présente dans ces tumeurs aucune modification particulière.

Dans certains épithéliomes, la division directe semble prédominer sur la division karyokinétique; dans d'autres, au contraire, cette dernière avec ses phases les plus typiques se retrouve partout. Non seulement, sur les pièces convenablement fixées, j'ai pu discerner les filaments chromatiques isolés, les fuseaux, etc., mais très souvent aussi, j'ai retrouvé les sphères attractives signalées d'abord par Van Beneden dans les œufs de l'*Ascaris megalocephala* et reconnues depuis comme un élément constitutif de toute cellule en voie de division indirecte. J'ai pu aussi constater au centre de ces figures le corpuscule coloré décrit sous le nom de centrosome et dont la présence n'a jamais été signalée dans la cytodiérèse des tumeurs.

Dans la plupart des tumeurs que j'ai eu l'occasion d'étudier, les karyokinèses anormales à trois ou quatre fuseaux m'ont paru manquer complètement, et si l'on rapproche ce fait de ce que, d'une part, M. le professeur Cornil a observé, à côté de ces formes anormales, de nombreuses formes typiques et que, d'autre part, il s'en trouve d'identiques dans un grand nombre de tissus normaux (Henneguy, Arnold, Denys), l'on est amené à conclure qu'en admettant l'origine tératologique de la cellule cancéreuse, cette origine n'influe en rien sur sa division.

Un second point digne d'intérêt est le siège et l'orientation des cellules en division dans les tumeurs épithéliales. Dans tout épithélium normal en effet, qu'il soit pavimenteux ou cylindrique, l'on observe à sa partie superficielle une modification graduelle de ses éléments. La prolifération cellulaire s'effectuant à la partie la plus inférieure (couche génératrice), d'après une orientation déterminée, chasse constamment les éléments vers la partie extérieure, de sorte que ceux-ci sont agencés dans un ordre parfaitement chronologique et que les plus âgés finissent par subir une dégénérescence bientôt suivie d'élimination. Dans ce cas, toutes les cellules de la couche génératrice se divisent suivant une même orientation générale, et leur plan de division est parallèle à la couche génératrice.

Si, à côté de cet épithélium normal, nous observons une prolifération épithéliale pathologique, mais bénigne, un papillome

par exemple, nous voyons que l'orientation cellulaire n'a subi aucune modification. La couche génératrice prolifère normalement, le plan de division des cellules, lui, demeure toujours parallèle et si l'épaisseur des couches cellulaires en voie de division augmente en nombre, le résultat final n'aboutit qu'à une production plus considérable d'éléments dégénérés repoussés à la périphérie.

Il n'en est plus de même dès que nous envisageons la division cellulaire dans les tumeurs épithéliales proprement dites, dans les épithéliomes dérivés d'un épithélium pavimenteux (peau) ou d'un épithélium cylindrique (glandes). Le premier coup d'œil nous montre que la cytodiérèse s'effectue : 1° dans toute l'épaisseur de l'épithélium ; 2° dans toutes les directions. En d'autres termes, la cytodiérèse est désorientée. Et le fait seul de cette désorientation nous permet d'expliquer mécaniquement l'accroissement anormal, l'ulcération, les dégénérescences cellulaires de ces tumeurs.

Le sort de toute cellule épithéliale étant de subir à un moment donné une dégénérescence physiologique et ce phénomène ne se trouvant plus, par l'agencement chronologique des éléments, rejeté à la périphérie, il s'effectue dans le sein même des tissus d'une façon irrégulière et entraîne, en même temps que l'augmentation de volume de la tumeur, sa constitution anormale. D'autre part, les parties les plus externes ne se trouvant plus protégées par une surface normalement dégénérée et étant constituées par des éléments jeunes, ne tardent pas à s'ulcérer.

Plus la cytodiérèse présente de désorientation, et plus l'on constate de lésions cellulaires profondes. Souvent, par exemple, dans certains épithéliomes de la peau, l'on voit non plus une désorientation complète, mais comme une indication de groupement autour de points centraux, soit isolés, soit confluents. Les éléments repoussés vers ces points y subissent la dégénérescence cornée et l'on assiste à la production de ces vastes masses feuilletées que la simple pression fait sourdre à la coupe sous forme d'une pâte blanche vermiculée.

D'autres fois, au contraire, la dégénérescence cellulaire s'effectue sans ordre, cellule à cellule, et se présente sur les coupes, soit en larges surfaces cornées semées de noyaux en dégénérescence, soit même en globes de kératine rappelant à s'y méprendre les dégénérescences de même ordre que l'on trouve dans l'acné varioliforme. Cette forme en globe peut être considérée comme le type de l'infection pseudo-coccidienne.

La rétention au sein de la tumeur et l'absorption par l'organisme de la masse énorme des principes de dégénérescence continuellement accumulés sans élimination, ne suffiraient-elles pas à expliquer la cachexie cancéreuse? Cet empoisonnement général causé par une masse de tissu bien localisée et peu considérable, quant au poids total du corps, est une des principales raisons qui, dans ces dernières années, ont fait pencher la balance en faveur de l'hypothèse que seuls des microorganismes pouvaient sécréter une substance active capable de causer des troubles généraux aussi graves.

J'ajouterai, enfin, que le rôle de l'orientation du plan de division cellulaire a déjà été signalé en embryologie par Henneguy (Congrès de la Rochelle, 1882. *Soc. de Biologie*, 1882, p. 538), qui a expliqué de la sorte les modifications de courbure des feuillets.

Ces observations n'ont d'autre prétention que de porter quelques faits à l'actif de la cytologie des tumeurs. Peut-être pourraient-elles être plus tard de quelque utilité clinique, en donnant le moyen de distinguer certaines tumeurs en apparence très voisines histologiquement :

Pour conclure :

1° *La cytodièrèse s'effectue dans les tumeurs épithéliales soit par division directe, soit par karyokinèse, et son processus ne diffère pas sensiblement du type commun à toutes les cellules. L'on y observe dans la division indirecte les éléments chromatiques, les filaments achromatiques et les corpuscules polaires avec leurs centrosomes.*

2° *Tandis que dans les revêtements épithéliaux normaux l'orientation de la cystodiérèse demeure constante, le plan de division cellulaire étant généralement parallèle à la couche génératrice, dans les tumeurs épithéliales malignes, au contraire, l'orientation de la cytodiérèse est toujours plus ou moins profondément modifiée.*

3° *La désorientation de la cytodiérèse donne le mécanisme de l'accroissement des tumeurs épithéliales, de leur ulcération et enfin de leurs altérations cellulaires.*

IV

SARCOMES HÉMATIQUES DES PARTIES MOLLES ET DES OS

(Leçon recueillie par M. le Dr Lyot, chef de clinique.)

Parmi les affections intéressantes que vous pouvez étudier dans nos salles, j'ai choisi une tumeur de la cuisse sur laquelle je compte insister en raison des difficultés qu'elle présente sous le double point de vue du diagnostic et des indications thérapeutiques. Il s'agit du n° 21 de la salle Lenoir, femme âgée de quarante-deux ans et dont l'histoire pathologique se résume dans ceci : Apparition, il y a trois mois, d'une petite tumeur à la partie interne et postérieure de la cuisse gauche, précédée de quelques douleurs sans localisation bien précise; augmentation graduelle de cette tumeur qui nécessita bientôt le repos au lit, et, tout récemment, l'admission de la malade à l'hôpital.

Je n'ai rien autre chose à ajouter sur ses antécédents. Sa santé personnelle était antérieurement excellente sous tous les rapports, et il n'y a rien à relever dans ses antécédents héréditaires. Par conséquent, toute notre attention aura à se concentrer sur la tumeur, sur ses caractères physiques, seuls éléments qui pourront nous fournir des indications diagnostiques et thérapeutiques. Je vais donc vous la décrire avec soin, parce que, dans le cas actuel, l'étude du processus pathologique acquiert la plus grande importance. Il y a des cas où la considération des commémoratifs et des antécédents permet de por-

ter un diagnostic presque certain, mais il en est d'autres, comme celui-ci, où il est nécessaire, pour s'éclairer, de serrer de près tous les caractères objectifs de la lésion.

Lorsque vous découvrez notre malade, vous trouvez la cuisse dans l'abduction, et le genou fléchi, pour mettre à l'aise en quelque sorte une énorme tumeur qui occupe la racine de la cuisse dans ses deux tiers internes, et lui donne la forme dite « en gigot ». Elle envahit non seulement la partie interne, mais aussi la partie postérieure de la cuisse, de sorte qu'il n'y a guère en réalité que la région externe qui ait conservé ses caractères normaux. Je vous donnerai une idée de son volume, en vous disant qu'à son niveau la circonférence de la cuisse mesure 64 centimètres, tandis que du côté opposé, elle en mesure 40. Dans le sens vertical, elle s'arrête en haut aux plis génito-crural et inguinal; en bas, elle s'effile en fuseau à mesure qu'on approche du genou et cesse à quatre travers de doigt environ au-dessus de l'articulation.

Je vous ai fait remarquer que la peau présentait une coloration particulière, une teinte brune mêlée de rouge et de violet, avec quelques arborisations vasculaires. Le doigt y laisse son empreinte ; il y a donc de l'œdème manifeste. Quant à la consistance, c'est là que vous trouverez les caractères les plus remarquables. Prise entre les deux mains, la tumeur paraît dure, ferme, d'une seule masse, et on peut lui imprimer des déplacements, bien que très probablement elle soit adhérente à la face postéro-interne du fémur. Que si, au contraire, on exerce sur elle des pressions avec la main à plat, ou avec deux doigts de chaque main, comme pour chercher la fluctuation, on constate que, malgré sa tension extrême, elle est franchement fluctuante, et même cette fluctuation se transmet depuis le voisinage du pli de l'aine jusqu'à la partie inférieure de la cuisse. Voilà un caractère qui, dûment constaté, implique l'existence d'une poche liquide ; mais si vous n'employez pas le moyen que je vous ai indiqué, si vous vous contentez de palper la tumeur dans ses différents points, il vous échappera.

Quel diagnostic devions-nous porter ici? Évidemment la

fluctuation portait à conclure dans le sens d'une tumeur liquide; mais, d'un autre côté, la consistance ferme de la tumeur, surtout à sa périphérie, pouvait imposer des réserves relativement à une tumeur solide, ou, du moins, en partie solide. La seule hypothèse à discuter dans ce sens était celle d'un *sarcome*. Vous savez que, parmi ces néoplasmes il en est d'assez fermes; d'autres sont mous et même fluctuants. J'ai déjà eu l'occasion de vous dire que la fermeté appartient aux formes fuso-cellulaires, dites fibro-plastiques; les tumeurs à éléments nucléaires, dites sarcomes médullaires ou embryonnaires, offrent une mollesse qui peut aller jusqu'à la fluctuation. Mais quand il s'agit d'une tumeur aussi volumineuse que celle-ci, il me paraît impossible qu'elle réalise une fluctuation offrant la netteté de celle que nous constatons, si elle n'est pas partiellement liquide.

Il fallait donc examiner l'hypothèse d'une tumeur franchement liquide, et on pouvait songer à trois variétés : un kyste simple, un kyste hydatique ou un abcès. Je n'ai pas cru à un *kyste simple*, pour cette raison que les kystes conservent ordinairement une forme globuleuse ou ovoïde et n'offrent pas de prolongement effilé comme celui qui descend le long de la partie interne de la cuisse, chez notre malade. Le *kyste hydatique* est souvent plus irrégulier que le kyste séreux, et on peut en trouver partout, même dans les masses musculaires. Il fallait donc y songer, mais, ordinairement, leur évolution est lente et leur durée se compte par un grand nombre de mois ou même d'années; or, ici le développement de la tumeur s'est fait à peine en trois mois, et cette raison seule m'a fait éliminer le kyste hydatique.

Restaient les abcès; on peut rencontrer des abcès lymphangitiques, des abcès ossifluents ou des abcès froids des parties molles. Les *abcès lymphangitiques* sont aigus ou subaigus, — je mets à part les abcès lymphangitiques tuberculeux, qui rentrent dans les abcès froids, — il y a un certain degré de fièvre, un mauvais état général et des phénomènes inflammatoires locaux très francs que notre malade n'a jamais présentés; d'autre part, sa tumeur n'est pas sur le trajet des gros troncs

lymphatiques qui sont situés plus en dehors, le long des vaisseaux.

Le diagnostic d'*abcès ossifluent* semblait beaucoup plus probable, et on pouvait songer à une collection purulente symptomatique d'une lésion du fémur. Les douleurs vives qu'avaient éprouvées la malade au début étaient en faveur de cette supposition. Cependant j'hésitai à porter ce diagnostic pour les raisons suivantes : les abcès ossifluents ont en général une marche lente, du moins pendant une première période, jusqu'au jour où ils deviennent le siège de phénomènes inflammatoires; mais alors, on voit survenir tous les symptômes d'une suppuration aiguë ou subaiguë. Si notre malade a présenté un peu d'élévation de température générale, ou même locale, ces caractères sont restés très modérés et pas assez marqués pour que j'aie pu penser à une poussée phlegmasique, dans un abcès à marche chronique. Enfin, lorsqu'on observe un de ces gros abcès de la cuisse, on ne constate pas, comme chez cette femme, la résistance et l'induration qui enveloppent toute la périphérie de la tumeur et lui forment comme une coque épaisse. Ces caractères, indépendamment de l'absence de tous antécédents, me faisaient également rejeter le diagnostic d'abcès froid simple développé dans les parties molles.

Pour ces différentes raisons, lorsque je me suis décidé à faire une ponction exploratrice, j'avais abandonné l'idée, soit d'une tumeur solide, soit d'un abcès. Aussi, n'ai-je pas été surpris, lorsque j'ai vu s'écouler un liquide rouge rappelant l'aspect du sang un peu altéré. Je me contentai d'extraire 250 grammes de liquide, craignant de provoquer une hémorragie par suppression de la tension intra-kystique. J'ajouterai que ce liquide renfermait uniquement les éléments figurés du sang, avec une légère augmentation dans la proportion des leucocytes. J'espérais y rencontrer quelques cellules caractéristiques, mais cette constatation n'est pas nécessaire pour affirmer un diagnostic précis.

Nous sommes en présence d'un *sarcome hématique* ou sarcome creusé d'une grande cavité kystique remplie de sang; quant aux éléments sarcomateux, ils constituent la paroi même

de la cavité. Toutefois, il ne faudrait pas conclure de là que le seul fait de la présence d'une collection sanguine dans une tumeur d'apparence solide suffirait pour faire diagnostiquer un sarcome hématique. Il existe des *hématomes* simples formés par du sang enkysté au milieu d'un exsudat fibrineux. Indépendamment des hématomes du pavillon de l'oreille, qui, soit dit en passant, ne sont pas toujours, comme on l'a avancé, un signe prémonitoire de la folie, il existe des hématomes intra-musculaires spontanés ; Virchow en a signalé. Il est certain que les hémophiliques y sont prédisposés, mais je me demande si quelques-uns de ces hématomes signalés jusqu'ici n'étaient pas, en réalité, sarcomateux ; j'ai même des raisons toutes personnelles pour le croire, et j'espère vous convaincre en vous rappelant le fait suivant que j'ai observé il y a dix ans :

En 1881 entra dans mon service, à Saint-Louis, un homme portant une tumeur du bras, que je diagnostiquai : sarcome mou de nature probablement colloïde. Cependant au moment d'extirper la tumeur, gardant quelques doutes, je l'incisai. C'était une poche hématique, et, notez ceci, abandonnant mon premier diagnostic, je conclus à un hématome qui fut lavé à l'eau phéniquée forte et drainé. Ce qu'il y eut de plus intéressant, ce furent les suites de l'affection. Le malade fut absolument guéri au bout de dix-sept jours et sortit de l'hôpital. L'observation en fut publiée dans les recueils de la Société clinique en 1881 sous le nom d'hématome. Or, dix mois après, le malade revint me trouver, portant *in situ* une tumeur solide, qui était un sarcome franc ; il était resté cinq mois complètement guéri. La nouvelle tumeur fut extirpée avec les parties musculaires qui l'environnaient, il survint un érysipèle, complication qu'on observait encore quelquefois à cette époque et je crois que le malade finit par mourir, autant par épuisement que par les effets de la cachexie causée par son néoplasme.

Vous voyez combien ce fait est instructif, et ce n'est pas le seul que j'aie observé. L'année dernière j'ai soigné un malade dans les conditions suivantes : il portait à la partie supérieure de la jambe une tumeur qu'un médecin de la ville, croyant à un

abcès (et je ne saurais guère le lui reprocher), incisa. Il s'écoula du sang et il survint une hémorragie formidable pour laquelle on conduisit le malade à l'hôpital. Un tamponnement fait avec soin amena l'hémostase et j'assistai dès lors à une évolution très curieuse ; du fond de la cavité kystique, je vis naître un fungus qui atteignit rapidement un développement extraordinaire. Il survint des phénomènes d'infection tellement menaçants que je dus amputer la cuisse. Le malade guérit. La lésion était des plus remarquables ; presque toute la partie supérieure du tibia était transformée en une caverne tapissée par une sorte de membrane qui était formée par du sarcome à petites cellules. C'était donc là encore un exemple de sarcome hématique (1).

Pour en revenir à notre malade, le néoplasme qu'elle porte me paraît développé dans les parties molles, dans les muscles, car s'il provenait du fémur, la tumeur serait restée plus franchement centrale par rapport à l'axe du membre. Tout au plus pourrait-elle être née de la face externe du périoste.

Ces tumeurs intra-musculaires ne sont pas extrêmement rares ; j'en ai pour mon compte opéré deux ou trois. Les résultats de l'intervention sont ordinairement mauvais ; je ne connais pas de tissu néoplasique ayant plus de tendance à la diffusion que le sarcome embryonnaire intra-musculaire. J'ai opéré, il y a quatre ans, une malade d'une tumeur semblable de la hanche ; quoique j'eusse enlevé toutes les masses musculaires périphériques, la reproduction fut très rapide. En vain tenté-je une deuxième intervention ; au bout de quinze jours, le néoplasme était en voie de repullulation.

Enfin, vous pourrez voir au musée de l'hôpital Saint-Louis le moulage d'un malade atteint d'un sarcome embryonnaire des muscles du mollet. Le développement avait été tellement rapide que je crus à un abcès, et j'ouvris la tumeur, qui était

(1) Très peu de temps après cette leçon entrait dans mon service un malade atteint d'un sarcome hémato-kystique du tibia avec fracture spontanée. L'observation sera publiée plus loin. L'amputation de la cuisse n'empêcha pas un néoplasme secondaire du poumon d'apparaître au bout de quelques semaines.

formée de masses caséeuses. Au bout de peu de jours, avant toute autre intervention, le malade mourait d'un sarcome de la base du crâne, avec une généralisation viscérale étendue.

Pour terminer, j'ai à vous dire quelle sera ma conduite dans le cas actuel. Aucune intervention n'est possible. La désarticulation de la hanche ne serait pas praticable, et si les parties saines qui restent à la région externe de la cuisse peuvent être à la rigueur considérées comme suffisantes pour un lambeau dans le cas de traumatisme, ici elles ne nous permettraient pas de nous éloigner assez du mal. Nous serons donc réduits à assister impuissants à l'évolution de phénomènes extrêmement graves. La peau va s'amincir, s'ulcérer et donnera issue à un fungus qui sera le siège d'hémorragies répétées. La cachexie fera le reste pour amener rapidement la terminaison fatale.

V

TUMEURS MALIGNES PRIMITIVES DES GANGLIONS LYMPHATIQUES

Il a fallu du temps pour que les tumeurs malignes primitives des ganglions lymphatiques prissent place dans la grande classe des néoplasmes, à côté de celles des viscères, des organes glandulaires, de la peau et du tissu conjonctif. Si, aujourd'hui, leur existence ne peut être mise en doute, les auteurs ne sont pas d'accord sur leur nature réelle et certaines variétés sont encore l'objet de contestations qu'on ne peut pas encore considérer comme mal fondées.

Cependant, il faut bien qu'au point de vue clinique, j'essaye de vous tracer une histoire générale des néoplasmes ganglionnaires primitifs. Il le faut, parce que leur rareté n'est pas aussi grande qu'on pourrait le supposer, et parce que plus d'une fois, sans doute, dans votre carrière, vous vous trouverez en présence de malades identiques à celui que vous observez actuellement dans la salle Malgaigne. C'est un homme encore jeune, de quarante-cinq ans à peine, qui porte à la partie latérale du cou, à gauche, une tumeur déjà grosse comme la moitié du poing, tumeur violacée, bosselée, ramollie par places, adhérente aux téguments, adhérente aux couches profondes et, pour le dire de suite, absolument inopérable.

Cette tumeur n'a rien de commun avec une tumeur parotidienne. On sent la glande parotide refoulée de bas en haut

au-dessous du lobule de l'oreille, et, d'autre part, le néoplasme descend trop bas vers la clavicule, ses adhérences avec les couches profondes du cou sont trop uniformément réparties de haut en bas pour qu'elle n'ait pas pour siège réel plusieurs des ganglions échelonnés sous le muscle sterno-mastoïdien.

Sa consistance demi-molle, son évolution rapide (elle paraît dater du mois de mai ou de juin dernier), son ramollissement commençant par places, permettent de penser qu'il s'agit d'un sarcome, et cette opinion est corroborée par ce fait que cette tumeur paraît primitive. L'examen le plus approfondi du pharynx, de l'œsophage, du larynx, au moyen du doigt, des miroirs laryngoscopiques et des explorateurs œsophagiens, n'a, en effet, révélé dans aucun de ces organes l'existence d'une production épithéliale susceptible d'être diagnostiquée. Je suis donc en droit de conclure, si je m'en rapporte au résultat tout à fait négatif de mes recherches, que la tumeur extérieure, apparente au cou, ne se rattache pas à un néoplasme plus profond siégeant dans la paroi d'un des organes creux logés dans la région cervicale profonde ; mais je m'empresse d'ajouter, pour vous faire de suite toucher du doigt la difficulté clinique des cas de cette espèce, que l'erreur est aisée, dans la recherche du néoplasme profond d'où peut dépendre un néoplasme superficiel du cou, et que, plus souvent qu'on ne le pense, un petit épithélioma du pharynx ou de l'œsophage peut passer inaperçu pendant une période assez longue de son évolution.

Heureusement, des autopsies bien faites ont tranché la question en cause et démontré que des productions malignes pouvaient se développer dans les ganglions lymphatiques, à titre primitif et indépendamment de toute lésion similaire ayant pour siège la paroi des organes mentionnés plus haut.

Les variétés des néoplasmes primitifs des ganglions admises généralement sont : le lymphadénome, le lymphosarcome, le carcinome, et, comme variété mixte, la mélanose associée au carcinome ou au sarcome. L'épithélioma seul est contesté ; nié résolument par M. Lancereaux, qui ne veut voir dans les

tumeurs épithélioïdes des ganglions que des endothéliomes, il paraît admis un peu théoriquement par certains auteurs. En tout cas les examens histologiques sur lesquels repose sa courte histoire sont peut-être sujets à revision. On peut pourtant citer à titre d'exception une observation, due à Nicaise et Malassez, d'épithélioma pavimenteux à globes épidermiques dont la valeur, dans l'espèce, est d'autant plus grande que les faits susceptibles d'être rapprochés de celui-là sont extrêmement rares.

Vous trouverez dans la thèse d'agrégation de M. Humbert et dans deux mémoires de M. Chambard cités partout, une étude approfondie de cette question d'anatomie pathologique. Au point de vue de la clinique, je dirai simplement : l'épithélioma ganglionnaire primitif est la dernière des productions malignes auxquelles vous pourrez songer, quand vous rencontrerez une tumeur ganglionnaire maligne primitive, et dussiez-vous commettre une erreur, vous n'aurez peut-être jamais le droit de le diagnostiquer.

Après cette élimination nous restons en présence du lymphadénome, du lymphosarcome, du carcinome et de la mélanose. Une distinction fondamentale doit être introduite dès l'abord, parce qu'elle est basée sur la constatation de types cliniques absolument différents. Il y a des tumeurs ganglionnaires qui occupent d'emblée ou presque d'emblée plusieurs ganglions voisins, et qui ont des tendances extensives telles qu'en peu de temps elles envahissent la région tout entière où elles ont pris naissance et même en dépassent rapidement les limites. Il y en a d'autres qui sont localisées à un seul ganglion et parcourent sur place toutes leurs phases, jusqu'à l'ulcération finale et à l'état fongueux. La tendance extensive de cette deuxième variété est infiniment moindre, presque nulle dans certains cas.

Ces différences dans l'évolution clinique doivent tenir à des différences dans la structure histologique. Ce fait est, en effet, à peu près démontré aujourd'hui. Aussi vous dirai-je de suite que les formes à développement rapide et susceptibles d'acquérir un volume considérable sont des lymphosarcomes ou des lym-

phadénomes, tandis que les formes à évolution localisée sont habituellement des carcinomes.

Cette dernière catégorie est de beaucoup la moins connue cliniquement. Des examens histologiques de Coyne, Verneuil, Colrat et Lépine, de Nicaise, la mettent hors de doute. Il se trouve certainement des cas de cette nature dans les relevés de Lebert (douze cas de cancers ganglionnaires primitifs), de O. Weber (quatorze cas sur trois cent soixante-neuf cas de cancers primitifs divers), parmi les observations de néoplasmes des ganglions bronchiques et médiastinaux de Rokitansky, Förster, Rendu, parmi celles de tumeurs ganglionnaires superficielles de Potier, Cahen, Gosselin, Kalindero, Humbert; mais la différenciation histologique de tous ces faits n'a pas été assez précise pour qu'ils contribuent à trancher la question de prédominance de telle ou telle variété sur les autres. Les chirurgiens ne sauraient donc trop profiter des occasions qui se présentent à eux d'élucider le point en litige. C'est ce que j'ai fait pour mon compte, ainsi que vous le verrez à l'instant, dans la mesure du possible.

En dépit des distinctions établies primitivement entre le lymphadénome et le lymphosarcome, les histologistes ont de la tendance actuellement à faire de ces deux espèces des variétés de sarcome. Je me demande si, au point de vue clinique, ils sont dans le vrai. Quelles sont, en effet, les particularités que nous révèle l'observation des malades?

Un premier type clinique est représenté par ces masses énormes, bosselées, recouvertes de grosses veines en réseaux, qui se développent le plus souvent sur de très jeunes sujets, qui envahissent un des côtés du cou, puis le cou tout entier, enfin la partie superficielle du thorax et du dos. Je puis citer au moins quatre cas de cette sorte : un homme d'une trentaine d'années vu à l'Hôtel-Dieu vers 1875, une jeune fille de dix-sept ans à Saint-Louis en 1889, un jeune homme de vingt-neuf ans, en ville, vers le mois de juillet 1891, un jeune garçon de quinze ans que j'ai eu cette année même dans la salle Mal-

gaigne, sans compter les cas dont le souvenir m'échappe en ce moment.

Ces formes envahissantes sont des lymphadénomes. Habituellement on constate simultanément des altérations du côté de la rate, du foie et souvent aussi du côté des ganglions abdominaux.

Un deuxième type clinique est représenté par ces tumeurs habituellement développées au cou, qui envahissent rapidement plusieurs ganglions, acquièrent en quelques mois des dimensions considérables, tout en évoluant sur place, sans avoir de tendance à gagner les parties supérieures de la poitrine et du dos, sans empiéter sur le côté opposé du cou. Ces tumeurs, quoique s'attaquant quelquefois à des jeunes gens, sont plus fréquemment observées sur des adultes ou des vieillards. Ce doivent être habituellement, peut-être toujours, des lymphosarcomes. J'en ai observé ou opéré, pour mon compte, un bon nombre, à commencer par un cas que j'ai vu, en 1885, à la Pitié, dans le service de M. Richet. Le sujet était un jeune homme de dix-huit ans, chez qui le néoplasme avait débuté par un ganglion sub-maxillaire ou plutôt carotidien. Même parvenue à un développement considérable, la tumeur n'avait eu aucune tendance à gagner l'autre côté du cou ni à dépasser par en bas les limites de cette région.

Je crois inutile d'insister davantage sur cette variété, la plus commune, la moins contestée.

Le groupe des tumeurs à délimitation précise, n'ayant pas beaucoup de tendance à envahir les ganglions voisins de celui qui a été primitivement atteint, comprend, je le répète, des faits beaucoup moins bien connus. Sur ce terrain, les circonstances m'ont permis de fournir à leur histoire une part contributive de quelque importance.

Je distinguerai des formes molles et des formes dures. Voici deux exemples de la première variété :

I. — Au mois de novembre 1888, j'ai extirpé à une dame âgée de quarante ans environ, une tumeur de la grosseur d'un œuf

de dinde, située dans la région sub-maxillaire gauche et empiétant un peu sur le maxillaire inférieur. Lorsque j'avais examiné cette malade pour la première fois, six semaines auparavant, j'avais constaté du côté de cette tumeur des phénomènes inflammatoires bien propres à donner le change. Au moment de mon intervention, le doute n'était plus permis. Il s'agissait bien d'une tumeur maligne.

L'extirpation de cette tumeur, faite aussi complètement que possible, fut suivie d'une guérison rapide. Mais très peu de temps après, un bourgeon suspect apparut vers l'angle postérieur de la cicatrice, au voisinage de la carotide. Il fallut toute la prudence et toute l'habileté de mon ancien interne, le docteur Lefèvre, pour mener à bien, sans accidents, les applications de pâte de Canquoin que je lui conseillai. Le succès fut complet et la guérison s'est maintenue jusqu'à ce jour.

Or, cette tumeur, examinée avec soin par M. Martin de Gimard dans le laboratoire de M. Malassez, était un carcinome parfaitement caractérisé. Voici une note relative à l'examen histologique de cette tumeur :

Examen histologique d'un carcinome ganglionnaire. — La tumeur est constituée par des ganglions distincts. Ceux-ci sont durs et résistent au scalpel. La surface de coupe est blanc grisâtre et lisse ; par le raclage, on en fait sortir à peine un peu de suc. Après durcissement par la liqueur de Müller, la gomme et l'alcool, on constate les dispositions suivantes :

Presque nulle part on ne retrouve le tissu réticulaire normal. En revanche, il existe des fibres conjonctives très nombreuses formant de larges et épaisses travées colorées en rose par le picrocarmin. Dans ces travées sont contenues des cellules de formes irrégulières, métatypiques, peu nombreuses, non soudées entre elles. Dans les points voisins du tissu ganglionnaire normal, les faisceaux conjonctifs ne contiennent que des cellules embryonnaires.

La presque totalité des ganglions que nous avons examinés est donc envahie par des boyaux de cellules carcinomateuses

compris dans de volumineuses travées conjonctives. Le néoplasme est donc un carcinome très riche en tissu conjonctif, comme le squirrhe. Dans un très petit nombre d'alvéoles, on trouve quelques cellules ayant subi la dégénérescence graisseuse, ce qui permet de supposer qu'il s'agit d'un carcinome encore jeune.

J'ai revu cette malade le 20 mai 1892. Elle continue à jouir d'une excellente santé. Sa cicatrice, un peu attirée sous le maxillaire inférieur, est d'une souplesse parfaite. Il y a donc des chances sérieuses pour qu'il ne se produise pas de récidive.

II. — Le 24 janvier 1889 j'ai extirpé à un homme d'environ quarante-quatre ans une tumeur axillaire située un peu haut et en connexion assez étroite avec la face postérieure du muscle petit pectoral, tumeur du volume d'un œuf, récemment développée. L'opération put être très complète. Le malade guérit en quelques jours par première intention. Cette tumeur était un sarcome très caractérisé, à l'œil nu et au microscope; ce qui n'a pas empêché la guérison de se maintenir jusqu'à ce jour. La survie dans d'excellentes conditions a donc déjà atteint plus de trois ans.

Voici maintenant des exemples de formes dures :

III. — Un homme de cinquante-huit ans entre dans mon service à l'hôpital Saint-Louis, le 2 juin 1887; il portait à la partie supérieure de la région sterno-mastoïdienne gauche une tumeur d'une consistance fibreuse très uniforme, peu adhérente dans la profondeur, faisant corps avec le sterno-mastoïdien, empiétant un peu sur le muscle masséter, tumeur des dimensions d'un œuf aplati, légèrement et irrégulièrement bosselée, sans adhérence à la peau.

Les muscles de la face ne sont nullement paralysés; le malade se plaint de quelques douleurs dans la nuque et la partie antérieure du cou.

Cette tumeur ne s'est certainement pas développée dans la glande parotide, et comme l'examen attentif des fosses nasales,

de la bouche, du pharynx, de l'œsophage, du larynx ne révèle dans aucun de ces organes la présence d'un épithélioma, force est bien d'admettre qu'il s'agit d'un néoplasme primitif d'un ganglion sterno-mastoïdien. Après quelques jours d'observation, l'intervention me parut contre-indiquée. Le malade quitta l'hôpital.

Son cas est donc un de ceux où, cliniquement, il m'a été possible d'affirmer la nature primitive de la production maligne, mais la preuve par l'autopsie étant la seule qu'on doive considérer comme absolue, j'admettrais qu'on classât ce fait parmi les douteux.

En voici un où cette preuve a été faite et où elle a été péremptoire :

IV. — Un homme, à peu près du même âge que le précédent, occupait un lit dans mon service à l'hôpital Saint-Louis vers la même époque que l'autre, en 1887, si je ne me trompe. Il portait à la partie inférieure de la région sterno-mastoïdienne gauche une tumeur de consistance très ferme, à surface assez régulièrement hémisphérique, très adhérente à la peau, faisant corps avec le sterno-mastoïdien qu'elle débordait en avant, inopérable à cause de ses rapports trop intimes avec les parties voisines. Cette fois encore l'examen des organes d'où pouvait venir l'infection néoplasique resta négatif.

Peu à peu, la tumeur s'ulcéra et se creusa en une sorte de cratère régulier, à bords très fermes, à fond granuleux et rouge, qui fournissait une petite quantité de sérosité ichoreuse.

L'évolution ultérieure de cette tumeur fut très lente, peu envahissante et par là même très analogue à celle d'un squirrhe. La mort survint après plusieurs mois de cachexie graduelle. L'autopsie démontra qu'il n'existait nulle part ailleurs une tumeur pouvant être considérée comme ayant été primitive. La plèvre et les poumons étaient intacts, comme tous les autres organes.

A l'examen microscopique, on reconnut dans cette tumeur les caractères d'un épithélioma ; malheureusement j'ai égaré la

note où ce résultat était consigné, si tant est qu'on m'en ait jamais remis une. Vu l'extrême rareté de l'épithélioma ganglionnaire primitif, je n'oserais affirmer que cet examen histologique ait été fait avec toute la rigueur nécessaire. Il n'en faut pas moins retenir que ce cas est un exemple incontestable de tumeur maligne ganglionnaire primitive, à consistance ferme jusqu'au bout, ce qui est déjà capital au point de vue clinique.

Voici maintenant trois autres cas où je crois avoir été en présence de formes squirrheuses de néoplasmes ganglionnaires primitifs.

V. — Tumeur peu saillante du creux sus-claviculaire gauche développée sur un homme d'une soixantaine d'années, tumeur ferme comme un squirrhe, se laissant un peu déplacer par rapport aux parties profondes, si bien que je pensai pouvoir en tenter l'extirpation. Rien dans les organes ou les cavités voisines. Donc, suivant toute probabilité, néoplasme ganglionnaire primitif.

Ceci se passait en 1888. L'opération fut rendue incomplète par des prolongements qui s'engageaient entre les branches du plexus brachial. Réunion immédiate de la plaie; sortie de l'opéré, dont je n'ai plus eu de nouvelles.

VI. — En 1889, je fus consulté par un monsieur de cinquante-sept ans qui portait dans le creux sus-claviculaire gauche une tumeur grosse comme une noix aplatie. Il fut impossible de trouver chez lui rien autre chose, mais la consistance de la tumeur, des adhérences profondes me firent diagnostiquer d'emblée une tumeur maligne. La plèvre paraissait intacte; néanmoins je refusai toute opération. Après quelques semaines, il se déclara une pleurésie, indice certain de la propagation au sommet de la séreuse pleurale. Il n'y avait dans ce fait rien qui pût me surprendre, car on sait avec quelle facilité les tumeurs malignes adhérentes aux espaces intercostaux et aux tissus profonds de la région sus-claviculaire donnent lieu à cette complication.

Ce malade succomba en un an environ à une cachexie croissante à laquelle des douleurs assez vives avaient, pendant une période, imprimé une marche rapide. La pleurésie était restée stationnaire et s'était même améliorée par moments. L'autopsie, dans le cas où elle aurait été pratiquée, n'aurait pas tranché la question de savoir si la pleurésie avait été primitive; tandis que la marche clinique de la maladie et le défaut de tout signe d'altération pleurale pendant sa période initiale, m'autorisent à penser que ce malade était atteint d'un carcinome ganglionnaire primitif de nature squirrheuse. Détail intéressant à noter, la tumeur sus-claviculaire, loin d'augmenter, avait certainement subi un certain degré de rétraction. Cette circonstance justifie l'épithète de « squirrheuse » que je viens de lui appliquer.

VII. — Je termine par un fait bien curieux, en ce sens que l'examen histologique d'une tumeur complètement enlevée n'a pu me fixer relativement à sa nature, et cependant le malade a succombé à une cachexie rapide.

M. X..., âgé de soixante-deux ans, a été opéré une première fois en province pour une petite tumeur de la région sub-maxillaire gauche. Trois mois après, la tumeur s'était reproduite en grande partie. Je fis une deuxième opération le 24 avril 1890. A ce moment, la tumeur avait les dimensions de la moitié environ d'un œuf de poule. Logée dans la région sub-maxillaire gauche, elle se prolongeait en arrière jusqu'au bord antérieur du muscle sterno-mastoïdien et là elle semblait un peu adhérente profondément. Elle l'était, en effet, assez pour que la dissection fût délicate au voisinage des gros vaisseaux. L'extirpation put cependant être faite très complètement, et la réunion immédiate fut obtenue.

Voici le résultat de l'examen histologique de cette tumeur :

« La masse sub-maxillaire et le ganglion lymphatique adjacent paraissent atteints uniquement de lésions inflammatoires chroniques anciennes. Il semble bien que la peau a été traumatisée; le derme y est plus épais que normalement, les glandes sudoripares y sont entourées d'une gangue fibreuse hyaline qui

n'a rien de néoplasique. Les artérioles de la couche hypodermique sont rétrécies.

« Bref, aucune trace de cancer quelconque dans les différents points examinés. De même pour le ganglion lymphatique dont les follicules sont simplement entourés, de place en place, par des bandes conjonctives appréciables. Là non plus on ne trouve aucun point douteux. »

Les conclusions de cette note sont bien difficiles à concilier avec la suite de cette observation. Un mois à peine après mon intervention, des signes de récidive se manifestaient. Une induration plate, très adhérente, s'élevait graduellement du fond de la cicatrice, puis se ramollissait rapidement. Ce ramollissement aboutit à la formation d'un fongus.

Au mois d'octobre suivant, après une évolution rapide qui n'avait pas duré quinze mois, le malade succombait. Aucun signe de généralisation ne s'était développé nulle part. Quoique resté local et n'ayant pas acquis de grandes dimensions, le néoplasme avait été, dans ce cas, particulièrement malin (1).

Je laisse à dessein dans l'ombre plusieurs cas, dont un de mélanose ganglionnaire primitive de l'aine, sur lesquels je ne pourrais pas fournir des renseignements suffisamment précis. Des faits que j'ai cités, il résulte que certains néoplasmes primitifs des ganglions n'ont aucun rapport avec les lymphadénomes et les lymphosarcomes volumineux, au point de vue de leur structure et surtout de leur évolution. Certains sont des sarcomes ou des carcinomes susceptibles de prendre des dimensions assez considérables, mais sur place, et sans tendance à l'envahissement à grande distance. Leur développement rapide les conduit au ramollissement et à l'ulcération.

D'autres ont un stroma fibreux tellement développé qu'ils affectent les caractères des squirrhes. Ce sont sans doute des fibro-sarcomes, mais plutôt encore des carcinomes squirrheux.

(1) J'ai en ce moment dans mon service un homme à qui j'ai extirpé un néoplasme ganglionnaire primitif du cou ; son observation, qui sera complétée par l'examen histologique de la tumeur, figurera dans une autre publication.

La cachexie qu'ils déterminent aboutit à la mort après un temps beaucoup plus long que celle dont les sarcomes sont la cause.

Ces formes, dures d'emblée, sont remarquables par les adhérences solides qu'elles contractent et qui rendent souvent toute opération impossible. Les formes plus molles sont plus favorables pour l'intervention. Les observations I et II prouvent même que leur extirpation peut être suivie d'une guérison durable, puisque, dans la première, l'opération a eu lieu en novembre 1888, il y a trois ans et sept mois, et que, dans la seconde, une période de trois ans et cinq mois s'est écoulée depuis l'opération.

Il est donc permis d'affirmer que, si le pronostic des néoplasmes primitifs limités des ganglions est très grave d'une manière générale, il ne doit pas être considéré comme toujours désespéré. Une guérison durable peut être la suite de l'intervention, quand celle-ci a eu lieu dans des conditions bonnes ou passables, à la phase initiale du mal.

VI

LUXATIONS DE L'EXTRÉMITÉ SUPÉRIEURE DU RADIUS EN AVANT, COMPLIQUÉES DE FRACTURE DU CORPS DU CUBITUS

(Leçon rédigée par M. Lyot, chef de clinique.)

Il y a, dans la salle des hommes, un malade dont l'affection présente d'assez grandes difficultés, sinon au point de vue du diagnostic, du moins au sujet de la thérapeutique à lui appliquer.

Il s'agit d'un adulte de vingt-neuf ans qui, il y a quelques jours, dans une rixe, s'est luxé l'extrémité supérieure du radius. Voici ce que l'on constate : à la partie externe du pli du coude existe une tumeur saillante formée par l'extrémité supérieure du radius. Il est facile de s'en convaincre, grâce à l'absence actuelle d'épanchement sanguin ; les mouvements de rotation qu'on imprime au radius lui sont entièrement transmis. L'olécrâne est en place, le cubitus ne présente ni déplacement, ni fracture. En comparant le côté malade au côté sain, on sent en arrière et en dehors, au-dessous du condyle huméral une dépression, un défaut de résistance correspondant à la place qu'occupait la cupule radiale. Les mouvements de l'articulation du coude sont assez bien conservés; non seulement l'extension est complète, mais il y a même de l'hyperextension ; quant à la flexion, elle dépasse un peu l'angle droit, mais ne peut pas atteindre le

degré normal. Il est impossible, dans aucune attitude, d'obtenir une réduction complète.

Les déchirures ligamenteuses qui accompagnent ces luxations sont aujourd'hui bien connues : deux ligaments maintiennent en place l'extrémité radiale, le ligament annulaire, d'une façon immédiate, et, indirectement, le ligament latéral externe de l'articulation du coude par celles de ses fibres qui viennent se jeter sur le ligament annulaire. D'après Denucé, le ligament latéral externe est toujours rompu, le ligament annulaire au contraire est conservé, et glisse simplement un peu plus bas que normalement sur le col du radius. Ce sont en effet les fibres antérieures et postérieures du ligament latéral externe qui contribuent pour la plus grande part à la solidité de l'articulation radio-condylienne, et lorsqu'elles sont rompues, le ligament annulaire ne sert plus à rien, ou tout au moins, il est impuissant à empêcher le radius de se porter en avant. L'opinion de Denucé est appuyée d'ailleurs sur l'examen de plusieurs pièces tout à fait démonstratives.

Cette luxation du radius seul en avant n'est pas extrêmement rare, puisque Malgaigne a pu en réunir vingt-cinq cas. Pour ma part, c'est la troisième fois que je l'observe, mais, dans les deux autres cas, elle était accompagnée d'une fracture du cubitus au tiers supérieur.

J'ai donné mes soins, il y a deux ans, à un jeune homme qui, étant à cheval, s'est heurté violemment contre un arbre, l'avant-bras fléchi en avant, de telle sorte qu'on peut dire que c'est une cause directe qui a déterminé l'accident. Un épanchement sanguin énorme autour du coude, la crépitation sanguine, combinée avec une crépitation évidemment osseuse, une douleur vive sur la face postérieure du cubitus me firent d'abord penser qu'il existait une fracture des deux os de l'avant-bras à leur partie supérieure ; mais, les jours suivants, je constatai qu'il y avait en réalité une luxation et non une fracture du radius. Le déplacement était très prononcé, la tête radiale s'était placée dans la fossette sus-condylienne, et il fallait évidemment qu'il se fût produit une déchirure ou un tiraillement violent du liga-

ment interosseux. Je fus obligé d'attendre la diminution de l'épanchement avant d'entreprendre la réduction. Le blessé étant anesthésié, j'essayai d'abord de réduire, dans l'extension, en portant l'avant-bras en adduction, je n'obtins aucun résultat. Je plaçai alors l'avant-bras dans la flexion, et je pus gagner beaucoup en pressant fortement sur la tête radiale à l'aide d'un tampon en forme de cachet, semblable à ceux qu'on emploie pour les luxations de la clavicule. Il me fut impossible toutefois d'obtenir la réduction absolument complète. Le bras fut placé dans une position qui ne pouvait pas dépasser beaucoup l'angle droit et je prévins le malade qu'il garderait une certaine gêne dans la flexion du membre. Pourtant, la mobilité revint en grande partie, et la flexion devint assez prononcée pour lui permettre de porter un verre à sa bouche. L'extension resta légèrement diminuée.

Mon second cas a présenté une particularité intéressante. Je l'ai observé sur un homme que j'ai soigné à Saint-Louis en 1889 et qui avait eu le bras pris sous un tonneau. En même temps que la luxation du radius, il existait une fracture de l'extrémité supérieure du cubitus à 4 centimètres de l'articulation, et un anévrisme diffus primitif dû à une rupture de l'artère humérale (1). Je ne pouvais faire de tentatives violentes de réduction, ni laisser le malade dans cet état. Je l'endormis et m'assurai à nouveau de l'impossibilité de réduire; j'ouvris alors le foyer sanguin et je mis à découvert la tête radiale qui était presque sous la peau. Je crois que le ligament annulaire était entièrement rompu. Ne pouvant replacer la tête, je la réséquai dans l'étendue d'environ un centimètre et demi ; je nettoyai le foyer sanguin, et comme je constatai une hémostase spontanée parfaite, je me dispensai de faire la ligature de l'humérale rompue. Le malade guérit en conservant tous ses mouvements.

Je me résumerai en disant que la flexion me paraît être l'attitude la plus favorable pour obtenir et pour maintenir la réduction.

(1) Le pouls radial avait entièrement disparu.

Celle-ci, restée incomplète, peut ne pas gêner beaucoup ultérieurement les mouvements de flexion et d'extension. Aussi peut-on habituellement se contenter de ce résultat; mais si la réduction rencontre trop de difficultés, si la luxation est compliquée de rupture artérielle, comme dans le cas cité plus haut, si à la suite d'une luxation non réduite ou mal réduite, la motilité est, par la suite, très compromise, je crois qu'il y a tout avantage à recourir à la résection de la tête du radius, qui met de nouveau l'articulation dans les meilleures conditions pour son fonctionnement.

Cette opération n'offre vraiment pas de gravité, à condition, bien entendu, qu'on ait recours à une antisepsie rigoureuse; mais ce conseil est devenu tellement banal, qu'on ose à peine le rappeler.

Ainsi qu'on l'a vu, j'ai voulu insister spécialement sur les luxations du radius compliquées de fracture du corps du cubitus. Si j'ai observé peu de luxations simples en avant, cela tient à ce que je n'ai jamais eu de service dans un hôpital d'enfants. On sait que, chez ces derniers, les déplacements du radius seul en avant ne sont pas rares. Ce fait est connu depuis longtemps.

VII

DE LA MÉNINGO-ENCÉPHALOCÈLE ET DE SON TRAITEMENT

L'enfant que je vais opérer porte à la nuque une volumineuse tumeur congénitale dans laquelle il est facile de reconnaître à première vue une méningocèle. Je vais faire une étude détaillée de tous les caractères qu'elle présente, afin de justifier la tentative opératoire à laquelle je compte la soumettre.

L'enfant a trois mois et demi, il est robuste et s'alimente bien, et se trouve, par conséquent, dans de bonnes conditions générales. La tumeur, qui est pédiculée, s'attache à la partie inférieure de la région occipitale et se loge dans la concavité de la nuque. Elle dépasse aujourd'hui le volume du poing; son accroissement a été assez rapide depuis quelque temps ; toutefois, au dire de la mère, elle avait déjà, à la naissance, les dimensions d'un petit œuf. Elle est fluctuante et d'une transparence telle qu'il suffit, pour constater ce caractère, de la regarder à contre-jour. On serait donc tenté d'admettre qu'elle ne renferme que du liquide. Cependant, une légère pénombre près du pédicule m'impose quelque réserve à cet égard. Enfin, on constate un caractère important : lorsque l'enfant crie, la tumeur se tend, et on voit nettement se dessiner un sillon vertical qui la sépare en deux lobes latéraux. Elle est donc réductible et, par conséquent, en communication avec la cavité cranienne.

Je n'ai pas voulu pousser trop loin cette réduction; elle

m'aurait trop facilement permis de provoquer un signe bien caractéristique, des phénomènes de torpeur, de coma ou des convulsions. La mère, d'ailleurs, a observé assez souvent que l'enfant poussait un petit cri, perdait connaissance, devenait rouge un instant, puis pâlissait. Il faut voir là de véritables attaques épileptiformes. Cette évidente réductibilité me fait craindre que l'orifice de communication ne soit large, circonstance évidemment défavorable pour le succès de l'intervention. Quant au sillon vertical, il pourrait bien être produit par des vestiges de la tente du cervelet, puisque les méninges forment l'enveloppe la plus interne de cette tumeur.

Je n'ai constaté aucun battement, c'est d'ailleurs la règle dans les méningocèles. Lorsque, au contraire, la tumeur renferme une notable quantité de substance cérébrale, on peut en sentir aisément. Ces battements sont occasionnés par l'expansion du cerveau à chaque ondée sanguine.

Ainsi, nous sommes en présence d'une méningo-encéphalocèle probable, avec liquide abondant; étant donné la situation de l'orifice de communication, il se peut qu'il laisse passer une faible portion du cervelet. C'est la variété la plus commune de ces tumeurs, sous le rapport du siège et de la structure. A côté de cette forme, il en existe deux autres qui sont la méningocèle simple et l'encéphalocèle pure. Leur pathogénie est évidemment la même, toutes trois résultent vraisemblablement d'un arrêt de développement du crâne embryonnaire, d'un arrêt de l'occlusion de la gouttière primitive, qui, lorsqu'il porte sur la portion rachidienne de cette gouttière, détermine une malformation du rachis de même nature, un spina bifida.

La méningocèle simple est très rare. Il est exceptionnel de la trouver sans communication avec la cavité cranienne, et les cas de ce genre sont peut-être des kystes congénitaux, des tumeurs liquides d'une tout autre nature que la méningocèle.

Quant à l'encéphalocèle pure, c'est la variété la plus difficile à diagnostiquer. Elle peut, en effet, occuper les sièges les plus divers, et pourtant on s'en rend compte sans peine, si l'on se rappelle le trajet des fentes branchiales. C'est ainsi qu'elle peut

se montrer à la racine du nez, à l'angle interne ou externe de l'œil. Quelquefois même elle peut occuper la cavité naso-pharyngienne, les fosses nasales, le fond de l'orbite, avant d'apparaître à l'extérieur, et le diagnostic devient dans ces cas d'une grande difficulté. Ajoutez à cela qu'au lieu d'être sphérique, pédiculée et fluctuante, comme la méningocèle, l'encéphalocèle est souvent irrégulière, sessile, et de consistance plus ou moins pâteuse. Dans quelques cas cependant, elle pré-

Fig. 2. — Méningo-encéphalocèle.

sente deux signes d'une bien grande importance, ce sont les battements et les mouvements d'expansion.

La partie de l'encéphale contenue dans ces tumeurs est très variable. Ordinairement, c'est une des cornes du cerveau avec son prolongement ventriculaire, et lorsque ce dernier est dilaté par du liquide, on dit qu'il y a hydrencéphalocèle. On trouve souvent le cervelet dans les méningocèles occipitales. Il faut savoir aussi que, dans quelques cas, on ne trouve plus l'encéphale avec ses caractères normaux. Il est complètement transformé, envahi par des productions kystiques; les éléments de la substance blanche, de la substance grise et même du cervelet y sont confondus pêle-mêle en quelque sorte. Aussi dans son travail de la *Revue de chirurgie*, M. Berger n'hésite-t-il pas à con-

sidérer cette malformation cérébrale comme primitive, et l'arrêt de développement du crâne comme secondaire.

Quoi qu'il en soit, vous verrez peu de ces tumeurs rester stationnaires dans leur développement. On a vu cependant certaines encéphalocèles permettre au sujet de vivre jusqu'à l'âge de vingt ou vingt-cinq ans. Beaucoup de méningo-encéphalocèles recouvertes d'une peau mince se sphacèlent à la surface dès la naissance et entraînent la mort en deux ou trois jours. Le plus grand nombre s'accroissent progressivement, jusqu'au jour où la peau s'excorie ; la tumeur s'enflamme, et la méningite née dans sa cavité se propage promptement à la cavité cranienne.

On peut donc considérer comme voués à une mort fatale les enfants qui sont dans les conditions de celui-ci, avec une volumineuse tumeur en voie d'accroissement. Aussi, toutes les tentatives sont autorisées si on peut fonder sur elles quelques chances de succès.

On a tout essayé dans les cas de ce genre. La compression n'a jamais pu faire mieux qu'entraver le développement de très petites méningocèles. La ponction simple ou suivie d'injections irritantes, n'a donné que des insuccès. Un fait d'électrolyse dû à Harley a été suivi de guérison.

L'extirpation totale des méningocèles a déjà été tentée depuis longtemps, mais les résultats étaient tellement désastreux que Velpeau, lorsqu'il voulut, à l'Académie de médecine, en 1844, préconiser cette opération, souleva une vive opposition de la part de Blandin et de tous ses collègues. Depuis l'ère antiseptique, les tentatives ont pu être renouvelées avec moins d'insuccès. Larger a réuni, en 1877, une statistique de 17 cas, avec 8 morts, 6 guérisons et 3 résultats inconnus. Depuis lors, 6 cas de guérison et 5 cas de mort ont été publiés. Les procédés d'exérèse employés ont été la ligature élastique, l'excision après application préalable d'un clamp. Récemment, Périer et Berger ont obtenu tous deux un succès par le procédé suivant : dans un premier temps, dissection sur la tumeur de deux lambeaux cutanés que l'on détache jusqu'au pédicule. Dans un second temps,

on traverse le pédicule avec une aiguille munie d'un double fil de soie, on fait une ligature enchaînée du pédicule et on excise la tumeur au-dessus. Enfin dans un troisième temps, les deux lambeaux rabattus sur le pédicule sont suturés avec soin, en évitant tout drainage qui pourrait favoriser l'écoulement du liquide céphalo-rachidien. C'est donc là une extirpation méthodique de toute la tumeur, et cette extirpation comporte en même temps l'excision de la portion d'encéphale qui y est contenue. Aussi, lorsque le volume de la tumeur est excessif, lorsque le pédicule est très large, il est prudent de s'abstenir de toute intervention. Il en est de même, si les enveloppes sont déjà enflammées et s'il existe d'autres malformations.

L'opération fut exécutée par le procédé décrit plus haut : il fallut de grandes précautions pour disséquer les lambeaux sans ouvrir la poche méningée qui leur était adhérente. L'écoulement sanguin fut des plus modérés. La poche excisée contenait une petite quantité de cervelet. L'anesthésie avait été obtenue avec une très faible quantité de chloroforme. L'enfant, dans la journée, semblait avoir parfaitement supporté l'intervention, mais il mourut le lendemain.

Cette mort rapide m'a amené à penser qu'il y aurait avantage à procéder autrement. Pour éviter l'issue brusque au dehors du liquide céphalo-rachidien, j'ai ponctionné la poche sans l'ouvrir, et j'ai suturé le pédicule sans m'être assuré qu'il ne contenait pas de substance cérébrale ou cérébelleuse. Il en est résulté que la partie la plus superficielle du cervelet a été abrasée au moment de l'excision de la poche et que la portion sous-jacente était soumise à la constriction des fils.

Cette circonstance ayant pu contribuer à causer la mort, une autre fois, après avoir vidé peu à peu la poche sans l'ouvrir, tout en exerçant une compression sur le pédicule avec les doigts de la main gauche, je la fendrai pour pouvoir explorer le pédicule par l'intérieur, et si j'y reconnaissais la présence d'une portion de l'encéphale, je m'arrangerais pour faire passer les fils à suture par-dessus cette dernière, et j'éviterais ainsi de l'étrangler dans les anses du fil.

VIII

DES PSEUDO-POLYPES DES FOSSES NASALES

(Leçon rédigée par M. Lyot, chef de clinique.)

Sous ce nom de pseudo-polypes, je vais vous entretenir de certaines variétés de tumeurs malignes des fosses nasales, qui rappellent par leur siège, par leurs dimensions et certains autres caractères, les polypes muqueux simples et pourraient être confondues avec eux. Il m'a semblé que ces formes cliniques étaient insuffisamment décrites dans les traités classiques, et comme, depuis longtemps déjà, j'en ai observé un assez grand nombre de cas, je me propose de les grouper aujourd'hui et d'en faire une étude d'ensemble.

L'occasion m'en a été fournie par la présence, dans la salle Malgaigne, d'un homme de cinquante-deux ans, qui nous est venu du service de mon collègue M. Dieulafoy. Il y était entré, notez ceci, pour des hématémèses, et l'on reconnut bientôt qu'il ne s'agissait là que de fausses hématémèses, dues à des épistaxis postérieures ; le sang, d'origine nasale, s'écoulant dans la cavité pharyngienne, était rejeté par la bouche avec des efforts de vomissement. Il suffit, en effet, d'examiner les narines pour constater, dans la fosse nasale droite, la présence d'une tumeur que je vais vous décrire.

C'est une masse grisâtre, recouverte de petites granulations qui la différencient à première vue des polypes muqueux vulgaires à l'aspect lisse et brillant. Elle est mobile, et on peut la

repousser avec le stylet, mais j'ai évité une exploration plus complète, de crainte de provoquer de nouveau les hémorragies qui ont déjà affaibli ce malade. Ce qui frappe encore, c'est un certain degré de déformation de la face; la région du sinus frontal et la base du nez sont repoussées un peu en avant; il n'y a ni exophtalmie, ni troubles de la vue. La cavité orbitaire est donc libre, et si l'on constate du larmoiement et de la rougeur au niveau de l'angle interne de l'œil, ces phénomènes s'expliquent facilement par la compression ou l'envahissement du canal nasal.

A plusieurs reprises est survenu un gonflement prononcé de la joue que le malade a considéré comme une fluxion simple; il suffit, pour éviter cette erreur, de constater que la deuxième petite molaire et la première grosse molaire sont ébranlées. La voûte palatine n'est pas déformée, et on n'y remarque pas cette zone violacée qui se montre quelquefois au voisinage d'un néoplasme. J'ai complété l'examen direct en portant mon doigt recourbé en crochet derrière le voile du palais et j'ai pu sentir la tumeur occupant, non seulement la narine droite, mais aussi celle du côté opposé, soit qu'elle ait détruit la cloison, soit qu'elle l'ait contournée.

Le malade raconte qu'il est sujet à de l'enchifrènement depuis deux ans, et dès cette époque a commencé à se montrer un écoulement muqueux par la narine correspondante.

Il n'existe pas de ganglions, ni dans la région rétro-maxillaire, ni dans la région parotidienne, ni au cou. Notez cette particularité que je crois habituelle, car bien que certains auteurs aient signalé l'adénopathie en pareille circonstance, je ne l'ai jamais rencontrée pour ma part. Les viscères paraissent intacts et les reins fonctionnent normalement.

Je reviendrai dans un instant sur le diagnostic de cette tumeur, mais d'après la description précédente, vous pourrez déjà conclure qu'il ne s'agit pas là d'un simple polype. Ces derniers n'occasionnent de déformation de la face que lorsqu'ils ont acquis un volume considérable, tandis qu'ici la déformation a été précoce; ils appartiennent à l'enfance, à l'adolescence, à

l'âge adulte, tandis que l'âge de notre malade est celui où l'on voit de préférence se développer les néoplasmes.

Les tumeurs malignes des fosses nasales sont-elles fréquentes? On ne trouve dans les traités classiques les plus récents qu'une description vague et des détails insuffisants à leur endroit; c'est pourquoi je crois bon de vous faire l'énumération des différents cas que j'ai observés moi-même et qui arrivent au chiffre de douze.

Voici deux cas types : j'ai observé le premier en 1865 alors que j'étais interne de M. Richet. C'était chez une femme de soixante-quinze ans; une masse polypeuse sortait par la narine droite, mais il y avait en même temps de l'exophtalmie. M. Richet, supposant une propagation au crâne, ne fit pas d'opération. L'autopsie vint confirmer l'exactitude de ce diagnostic, la tumeur avait détruit l'ethmoïde.

Le deuxième cas que j'ai vu, s'est présenté chez un homme à l'hôpital Laënnec; la tumeur des fosses nasales avait été extirpée par un de mes collègues et avait récidivé sous l'apparence d'un polype.

J'en ai vu un troisième à la Salpêtrière, que je n'ai pas opéré à cause de l'étendue des lésions; il rappelait le premier cas.

Le fait que voici pouvait rendre une erreur de diagnostic très facile. C'était une femme de cinquante-sept ans, chez laquelle le début de l'affection remontait à trois ou quatre mois. Il n'existait qu'une petite tumeur mobile, se montrant quand la malade souffrait. Tous les caractères du polype étaient réunis, sauf l'aspect de la tumeur qui, au lieu d'être lisse, d'aspect grisperle, réfringente, était mate, rosée, et présentait un petit point exulcéré; bref, l'examen histologique démontra qu'il s'agissait d'un épithéliome cylindrique.

Un instituteur du département de la Meuse portait un fungus remplissant toute la fosse nasale gauche et descendant dans l'arrière-cavité des fosses nasales. Lorsque je fus appelé à l'opérer, la tumeur avait déjà envahi la partie interne de l'orbite. J'ouvris largement la fosse nasale, j'enlevai le plancher

de l'orbite et je ruginai soigneusement les points d'implantation. Malgré cette grande extension de la tumeur, les premiers symptômes de récidive ne se montrèrent que six mois après. Bien que l'examen histologique n'ait pas été fait, j'ai tout lieu de croire qu'il s'agissait là d'un épithéliome cylindrique.

J'opérai à Saint-Louis un brocanteur qui présentait les signes d'une suppuration du sinus frontal. Il existait des fongosités molles dans la partie supérieure des fosses nasales, de la céphalalgie et de l'œdème du front. Je fis une large trépanation du sinus, qui était rempli de pus et de fongosités. Le malade mourut en moins de trente-six heures. A l'autopsie, on constata une méningite suppurée dont le début remontait certainement à plusieurs jours. Il s'agissait d'un néoplasme diffus ayant envahi la partie supérieure de la muqueuse des fosses nasales et le sinus frontal. La destruction de la lame criblée avait permis l'infection des méninges.

Voici encore l'observation d'un malade qui me fut envoyé de Gray et qui présente la plus grande similitude avec le cas de l'instituteur dont je vous ai parlé plus haut : il existait une volumineuse tumeur dans la partie supérieure de la fosse nasale droite; la déformation du nez, le ramollissement du squelette, la teinte violacée des téguments, tout était réuni pour amener au diagnostic de tumeur maligne. Je l'opérai par le procédé d'Ollier, le nez fut incisé par en haut et rabattu, et cette fois encore j'eus à enlever une de ces tumeurs molles et végétantes, qui a récidivé peu de temps après.

Les deux cas qui suivent sont un peu spéciaux, puisqu'ils se rapportent à des enfants ou à des jeunes gens.

Dans l'un, il s'agit d'un enfant de douze ans qui portait un polype de l'arrière-cavité des fosses nasales. J'extirpai facilement la tumeur qui parut être un simple polype muqueux, mais quelque temps après, elle récidivait. Je pensai avoir affaire à une tumeur maligne et je l'enlevai après avoir incisé le voile du palais que je suturai plus tard. Je pus ainsi ruginer complètement le bord postérieur de la cloison. L'examen histologique montra qu'il s'agissait d'un myxome, mélangé d'une notable

proportion d'éléments fusiformes, c'est-à-dire d'un myxo-sarcome (1).

L'autre cas se rapporte encore à un jeune homme que je soignai avec mon ancien interne et collègue, M. Walther, qui lui avait extirpé antérieurement un petit sarcome du cou. Je l'opérai de la même manière que le précédent, mais en pratiquant la réunion du voile du palais dans la même séance. Il s'agissait encore d'un myxo-sarcome; la guérison s'est maintenue jusqu'à aujourd'hui.

J'ai trouvé encore dans mes papiers une note sur un malade à qui j'enlevai à Saint-Louis un épithélioma pédiculé implanté sur le cornet inférieur. Le diagnostic fut vérifié au microscope.

Enfin ma liste se clôt par l'observation d'un malade qui portait une tumeur de la fosse nasale droite assez caractéristique pour que j'aie pu affirmer être en présence d'une tumeur maligne. Je l'extirpai largement, en enlevant la paroi interne du sinus maxillaire et la branche montante du maxillaire supérieur. J'obtins une réunion immédiate et un succès opératoire parfait. Cependant, je remarquai que ce malade tardait à entrer en convalescence. La pâleur qu'il portait sur son visage avant l'opération n'était pas disparu après un séjour à la campagne. Or, au bout de deux ans, il revenait dans mon service avec des accidents de pseudo-étranglement herniaire. Il avait une hernie inguinale gauche; celle-ci était le siège d'une tuméfaction violacée, douloureuse, qui ne rappelait pas exactement l'aspect de la hernie gangrenée. Je l'incisai néanmoins et je trouvai des masses cancéreuses friables remontant dans l'abdomen jusqu'à une certaine hauteur. Il s'agissait d'un cancer du sac herniaire et de l'épiploon; l'examen microscopique nous confirma dans cette manière de voir.

(1) Ce jeune homme est revenu se soumettre à mon examen au mois de mars 1892. Je lui ai extirpé une masse volumineuse implantée dans la partie postérieure de la paroi externe de la fosse nasale gauche. Elle avait l'aspect du myxome, mais elle était creusée de cavités kystiques dont l'une, assez grande, s'est crevée au moment de l'extirpation. L'examen histologique a montré qu'il s'agissait bien d'un myxome.

Voilà donc un certain nombre de faits assez variés et formant un ensemble important. Je regrette qu'un examen microscopique rigoureux n'ait pas établi pour quelques-uns, non pas la nature maligne qui n'était pas douteuse, mais la variété histologique à laquelle ils appartenaient.

Parmi les faits décrits par divers auteurs, on trouve des adénomes, étudiés par Robin, par Verneuil ; Kœnig également les signale. Peut-être sont-ils capables de garder pendant un certain temps les caractères des tumeurs bénignes, mais n'oubliez pas que là comme ailleurs, la transformation en épithélioma est assez fréquente.

Quant aux sarcomes, on n'omet pas d'en parler, mais je ne connais guère qu'une observation de Duplay, citée partout.

On décrit aussi les myxo-sarcomes et les glio-sarcomes, particulièrement chez les enfants. Les glio-sarcomes, comme ceux de l'œil, ont une malignité particulièrement redoutable.

De toutes les variétés de tumeurs malignes, la plus fréquente certainement est l'épithéliome. Vous en trouverez un certain nombre d'exemples dans la thèse de Barzilay (1889). Le plus ordinairement, ils sont formés de cellules cylindriques et proviennent de la muqueuse et non des os, comme certains auteurs l'admettent.

Quant à ce qui est de leur point d'origine, je suis porté à penser, d'après mes cas, que ces néoplasmes se développent souvent dans la portion de la muqueuse nasale qui tapisse le méat moyen. Quelques-uns se développent dans d'autres points plus ou moins élevés de la paroi externe des fosses nasales. Peut-être la muqueuse du sinus maxillaire, qui tapisse la paroi interne de cette cavité, lui donne-t-elle quelquefois naissance ; on trouve en effet habituellement cette paroi tout à fait détruite et la cavité remplie de fongosités malignes.

Après ce que je vous ai dit, il n'est pas nécessaire d'insister beaucoup sur le diagnostic de ces tumeurs, ni de discuter longtemps la nature de celle que porte notre malade.

Vous savez comment se présentent ordinairement les polypes muqueux, leur couleur, leur aspect réfringent ; toutefois, ces

caractères peuvent se modifier lorsque les polypes s'ulcèrent.

Quant aux polypes naso-pharyngiens, ils atteignent généralement les jeunes gens; leur consistance, à part certaines exceptions, est ferme et dure. Vous vous rappellerez donc d'une façon générale l'importance de l'âge du sujet, l'âge des tumeurs malignes étant surtout compris entre quarante et soixante ans.

Je rappellerai incidemment les productions qui, nées dans la cavité cranienne, envahissent secondairement les fosses nasales. Elles représentent une des variétés des pseudo-polypes.

Chez notre malade, je crois avoir affaire à un épithélioma, non seulement à cause de la plus grande fréquence de cette variété, mais surtout à cause de la marche lente de l'affection, qui a débuté il y a deux ans.

Je ne vois ici aucune contre-indication à l'intervention. Il n'y a pas de destruction trop étendue; les téguments sont intacts et la cavité cranienne n'est pas envahie.

Comme je ne suis pas certain de l'intégrité du sinus maxillaire, je ferai une incision transversale le long du rebord orbitaire. Elle suivra ensuite la crête du nez et divisera entièrement la lèvre supérieure en son milieu. Je préfère cette incision à celle qui suit le sillon naso-génien, parce que celle-ci détermine de l'œdème et de la paralysie de la lèvre. Le plan osseux mis à découvert, je sectionnerai l'os nasal, la branche montante, et j'ouvrirai le sinus. J'extirperai complètement le maxillaire supérieur si les lésions sont étendues; si je les trouve circonscrites, je me contenterai d'une ablation partielle.

IX

DES DÉVIATIONS DU SEPTUM NASAL

Le sujet que j'aborde aujourd'hui est d'ordre très pratique, car les déviations de la cloison des fosses nasales sont loin d'être rares. Ayant eu l'occasion d'en observer un assez grand nombre et d'en opérer plusieurs, je suis en mesure de vous dire dans quelle mesure la chirurgie peut intervenir efficacement dans le traitement de cette malformation.

Dans l'étude des déviations du septum nasal, on doit se placer à deux points de vue : au point de vue plastique ou cosmétique pur, au point de vue des conséquences de la malformation. Les déviations du septum donnent lieu à des modifications de forme apparentes à l'extérieur, portant sur la cloison elle-même, sur le nez, sur la région sous-orbitaire. Quand elles siègent sur la partie antérieure de la cloison, elles se traduisent par un relief souvent très accusé, régulièrement convexe ou anguleux, parfois dissimulé en grande partie par le bord de la narine, parfois beaucoup plus rapproché de l'extérieur et visible immédiatement au-dessus de la sous-cloison qui semble alors déjetée du côté opposé.

La muqueuse qui recouvre ce relief est ordinairement blanchâtre au point culminant, parce qu'elle est amincie et tendue ; mais de cet amincissement et de cette tension résulte chez quelques sujets un travail ulcératif qui se révèle d'abord par la for-

mation d'une petite croûte, puis par une solution de continuité permanente.

En général, le nez est dans sa totalité déjeté d'un côté ou de l'autre à des degrés divers, suivant certaines conditions qu'on a cherché à déterminer. On a signalé aussi un élargissement du rebord orbitaire et de la région sous-orbitaire du côté de la déviation nasale.

On comprend que des opérateurs aient pu songer à remédier aux déformations nasales, lorsqu'elles sont très accentuées, uniquement pour corriger une difformité désagréable; mais il y a une considération qui doit de beaucoup primer tout ce qui concerne la restauration de la forme normale du nez. Il importe bien plus encore de faire cesser le coryza chronique, conséquence fréquente, peut-être habituelle, des déviations très accusées. C'est à ce point de vue que je me suis toujours placé jusqu'ici ; c'est à ce point de vue que je veux aujourd'hui esquisser largement l'histoire de ces malformations et vous indiquer le traitement qui leur convient.

Le jeune homme que je compte opérer tout à l'heure offre un exemple de déviation développée aux dépens de l'angle antérieur du vomer et de la portion voisine du cartilage de la cloison. Le relief qui en résulte, de consistance très ferme, dû au développement anormal en ce point d'un tissu ostéo-cartilagineux, déforme notablement la narine correspondante et l'obstrue au point de gêner considérablement le passage de l'air. La conséquence inévitable de cette obstruction relative, c'est le coryza chronique, comme dans les autres cas ; c'est généralement cette complication désagréable qui amène les malades à se faire opérer.

Ne croyez pas qu'il s'agisse toujours d'un simple enchifrènement plus ou moins gênant. Les lésions de la muqueuse nasale, qui commencent par un peu de congestion, aboutissent fréquemment à une hypertrophie considérable qui gagne toute l'étendue de la fosse nasale correspondante et amène bientôt au contact certaines des surfaces opposées ; c'est ainsi que le plus ordinairement le cornet inférieur est en rapport permanent

avec la cloison déviée, et cette circonstance ne peut qu'entretenir et aggraver le coryza.

Les symptômes de ce coryza sont quelquefois très gênants et même pénibles. Indépendamment de l'écoulement muco-purulent susceptible d'acquérir une abondance insupportable, il se produit fréquemment des épistaxis à répétition, des éternuements incessants, se renouvelant chez quelques sujets jusqu'à plusieurs centaines de fois par jour, par accès qu'un rien provoque.

Heureusement le coryza reste souvent unilatéral, à moins qu'il ne soit très ancien et invétéré. Même s'il gagne le côté le plus large des fosses nasales, il est généralement plus marqué du côté de la déviation.

Il y a donc urgence à intervenir chez certains malades, et j'ajouterai de suite qu'il y a tout avantage, car on peut à peu de frais les soulager et même les guérir entièrement.

L'anatomie pathologique de cette question vaut bien que j'y insiste un peu. Un travail assez récent, paru dans un journal américain, nous offre un résumé intéressant de tout ce qui concerne les déviations du septum (1). D'après Gleitmann, l'auteur de ce travail, elles occuperaient exclusivement les deux tiers antérieurs de la cloison. Le tiers postérieur du vomer aurait toujours été trouvé droit, sauf dans un cas de Gruber. Au point de vue de l'intervention, cette circonstance est bonne à connaître ; mais il ne faut pas perdre de vue que quelques déviations paraissent très postérieures et le sont réellement assez pour être inaccessibles à la vue. On en fait le diagnostic par les signes rationnels (obstruction de la fosse nasale correspondante, déviation complémentaire du nez dans sa partie supérieure) et par l'examen direct au moyen des instruments métalliques rigides.

Les statistiques suivantes vous donneront une idée de la fréquence relative des déviations du septum.

(1) J. W. Gleitmann. Deviation of the nasal septum (*Amer. Journ. of the med. Sciences*, july 1885, p. 152).

Theile a constaté 88 asymétries sur 117 crânes secs, soit 73 p. 100. Ces 88 asymétries se partagent en 41 déviations de la cloison à droite, 45 à gauche, et 2 déviations sigmoïdes. Cette dernière épithète désigne les cas où il y a en même temps déviation en haut à droite, en bas à gauche, ou inversement. La fréquence de cette variété m'avait paru si grande sur le vivant que la faible proportion reconnue par Theile m'a causé une vraie surprise.

Je suppose qu'il y avait erreur de ma part, car dans les autres statistiques, sauf dans celle de Zuckerhandl, c'est à peine s'il est fait mention de la déviation à double courbure.

Semeleder l'a rencontrée 4 fois sur 49 crânes; les 45 autres cas se divisent en 15 déviations à droite, 20 à gauche. Allen n'en parle même pas, et pourtant ses observations ont porté sur 58 crânes présentant 21 déviations à droite et 19 à gauche, parmi lesquelles 6 avec contact des cornets supérieur et moyen avec la cloison.

Les chiffres de Zuckerhandl ont pour moi un intérêt particulier, pour la raison que j'ai dite plus haut. Cet auteur a noté 140 asymétries sur 370 crânes secs. Il a vu 57 déviations droites, 51 gauches et 32 sigmoïdes, proportion qui s'éloigne singulièrement de celle des statistiques antérieures, puisqu'elle équivaut à un peu plus du quart du total.

Cette proportion retombe à 9.5 p. 100 dans la très importante statistique de Mackenzie, basée sur l'examen de 3,102 crânes, parmi lesquels 2,152 étaient en très bon état. Cet observateur a relevé 1,657 déviations (76.9 p. 100) comprises dans les limites de 1 à 9 millimètres par rapport au plan médian antéro-postérieur de la face. Elles se répartissent de la manière suivante :

609 déviations à droite,
838 — à gauche,
5 en zigzag.

La prédominance des déviations à gauche ressort nettement de ce relevé. L'auteur a en plus remarqué une prédisposition

très accentuée de la race blanche à la malformation du septum.

Des anomalies de développement portant sur le squelette des fosses nasales accompagnent souvent les déviations du septum. Telles sont : des crêtes osseuses courant le long de la cloison et occupant ordinairement sa face convexe, l'hypertrophie du cornet moyen dans la fosse nasale du côté opposé à la déviation.

Les observations qui précèdent ne se rapportent qu'aux malformations de la cloison osseuse des fosses nasales ; elles n'ont aucune signification relativement à celles de la portion cartilagineuse qui sont peut-être encore plus fréquentes que les précédentes. Une classification complète, englobant tous les cas de sièges divers, doit admettre trois catégories : les déviations cartilagineuses, les ostéo-cartilagineuses, et les osseuses. Celle de Welker est basée sur la direction de la déviation nasale qui accompagne la déviation de la cloison; dans un premier type, cette dernière est déviée en sens inverse de la direction du nez (nez scoliotique); dans un deuxième type, les axes du nez et de la cloison forment une ligne oblique continue. Il résulte de l'existence de ces deux types que la direction des os propres du nez n'est pas un critérium constant pour le diagnostic du sens de la déviation du septum. La situation du lobule nasal est elle-même sujette à variation, de sorte que le point de repère qu'il faut rechercher est la crête supérieure des maxillaires et l'épine nasale qui la termine en avant.

De l'étiologie, je dirai peu de chose. Attachant l'importance qu'elles méritent à certaines explications telles que l'introduction des doigts dans le nez, toujours du même côté, et l'usage répété du mouchoir dans un sens toujours le même, je passerai outre pour discuter un peu plus longuement l'influence de la congénitalité et de l'hérédité. Admise jadis sans conteste, elle serait nulle d'après Ziem et Bresgen. Ce qu'il y a de certain, c'est que la cloison nasale ne commence jamais à se dévier avant l'âge de quatre ans, et c'est entre quatre et sept ans qu'on voit cette déviation apparaître ou s'accentuer. Le rôle de l'hérédité, qui paraît d'ailleurs prouvé par l'observation, est donc tar-

dif. Rien n'empêche au surplus d'admettre que là, comme dans beaucoup d'autres points du squelette, la malformation ne puisse être causée par un simple trouble de l'ostéogenèse et de la chondrogenèse.

Les conséquences du coryza chronique occasionné par la déviation sont, en dehors de celles que j'ai déjà signalées, l'abolition de l'odorat, le timbre nasonné de la voix, le catarrhe de la trompe d'Eustache, la céphalalgie frontale, l'épiphora, l'hydropisie du sinus maxillaire; mais, ainsi que je l'ai déjà dit, il se peut qu'une déviation peu accentuée ne donne lieu à aucun symptôme, du moins pendant quelque temps.

Le diagnostic se fait soit par l'examen direct, soit au moyen de l'éclairage réfléchi et du spéculum nasal, soit par l'exploration profonde avec une sonde cannelée.

Je vous rappellerai seulement en quelques mots les procédés déjà nombreux préconisés pour le traitement des déviations cartilagineuses et osseuses. Michel recommande d'exercer de cinquante à cent fois par jour sur la saillie des pressions ayant pour but de l'effacer peu à peu. Cette méthode de douceur ne me paraît mériter qu'une maigre confiance. Habituellement, une intervention opératoire est nécessaire. L'emploi de l'emporte-pièce (*exising nasal forçeps*) a l'inconvénient de donner lieu à une perforation. Demarquay recommandait d'inciser la crête du nez, de détacher la muqueuse du relief cartilagineux, d'exciser ce dernier et de finir en suturant la plaie. Heylen séparait la muqueuse du cartilage par la narine. Linhart voulait qu'on détachât la muqueuse sur les deux faces du septum pour que l'ablation de la partie saillante fût plus méthodique et plus complète.

En réalité, ces règles opératoires sont rendues souvent difficiles à suivre par la minceur et l'adhérence de la muqueuse. Aussi faut-il attribuer plus de valeur aux procédés beaucoup plus simples de Dieffenbach, qui enlevait une portion ovalaire ou cunéiforme de la saillie cartilagineuse, muqueuse comprise, et de Chassaignac, qui excisait le cartilage par tranches jusqu'à ce que le redressement fût possible.

La manière dont j'ai opéré jusqu'à ce jour se rapproche beaucoup de celle de ces deux chirurgiens. Avant de vous l'exposer, je vous ferai remarquer qu'un même et unique procédé ne saurait convenir à toutes les déviations, attendu que les unes sont constituées par du cartilage pur, les autres, par de l'os et du cartilage, d'autres enfin, plus profondes et plus difficiles à atteindre, par de la substance osseuse exclusivement.

Avant de décider à quel mode opératoire j'aurai recours, je me rends compte de la résistance de la petite tumeur au moyen d'une aiguille à acupuncture. Suivant que je me trouve en présence de l'un des cas mentionnés plus haut, je me sers d'un simple bistouri pour abraser la partie saillante, ou du ciseau et du maillet. J'ai fait fabriquer pour les formes uniquement cartilagineuses un petit bistouri en forme de serpette, dont la lame, d'une largeur égale dans toute sa longueur, se termine par une extrémité mousse. Introduisant cet instrument entre le plancher de la fosse nasale et la face inférieure de la saillie, j'excise cette dernière de bas en haut à sa base, en suivant d'aussi près que possible le plan de la cloison. La seule précaution à prendre consiste à éviter la blessure de la muqueuse nasale du côté opposé, là où elle s'enfonce vers la base de la saillie. Ordinairement, ce petit accident n'est guère à craindre, parce que cet enfoncement ne se fait pas dans une mesure proportionnelle au relief de la déviation.

La petite plaie plate résultant de cette abrasion se cicatrise en général très vite, et la rétraction cicatricielle qui se produit à son niveau tend à effacer définitivement ce qui reste de la saillie anormale. Quelques précautions antiseptiques sont indispensables pour assurer la guérison sans accident. Tels sont des lavages fréquents avec une solution boriquée tiède et l'introduction dans la narine d'un tampon de gaze à l'iodoforme ou au salol. La guérison est complète en quelques jours. L'anesthésie à la cocaïne est suffisante.

Lorsque la saillie est ostéo-cartilagineuse, l'emploi du ciseau et du maillet est indispensable. L'adhérence de la muqueuse étant moins intime dans ces cas, on pourra essayer de la déta-

cher d'abord en un lambeau supérieur en demi-lune. Alors seulement on sectionnera la petite tumeur à sa base par un ou plusieurs coups de ciseau. Le lambeau rabattu sur la plaie ostéo-cartilaginense n'a même pas besoin d'être suturé. Il va de soi que, si un ou deux points de suture peuvent être placés, il y a tout avantage à assurer la réunion immédiate; mais il ne faut pas se faire d'illusion relativement à la facilité de ces petites manœuvres, au milieu de la quantité toujours assez considérable de sang qui s'écoule.

La même remarque s'applique à la dissection du lambeau. C'est pourquoi je suis arrivé à n'attribuer qu'une médiocre importance à la constitution de ce lambeau et j'y renonce très vite, dès que je vois que la muqueuse est trop adhérente pour que sa séparation soit effectuée facilement. La plaie ostéo-cartilagineuse plate se cicatrise un peu plus lentement, mais la cicatrisation se fait quand même dans de bonnes conditions.

Si la déviation est constituée par du tissu osseux en saillie arrondie ou en crête, elle est beaucoup plus profonde et par conséquent plus difficilement abordable. Ici, en dépit du conseil donné par Post d'inciser le sillon naso-génien (conseil d'ailleurs bon à suivre chez les sujets qui ont une saillie, même cartilagineuse, très accentuée), la dissection méthodique d'un lambeau devient impraticable, et le seul procédé recommandable consiste à détacher la tumeur osseuse ou la crête à sa base avec le ciseau ou même avec un petit ostéotome, lorsque la tumeur est volumineuse.

J'ai été obligé de procéder de cette façon sur un jeune étranger portant une déviation gauche du vomer si accentuée que la fosse nasale correspondante était presque entièrement obstruée. Il résulta de mon intervention, qui dut être large, une perforation de la partie la plus reculée de la cloison, de sa partie franchement osseuse. Les conséquences que je redoutais (voix nasonnée ou sifflante) ne se produisirent pas, et le malade, revu plusieurs fois pendant les semaines qui suivirent l'intervention, se déclara toujours très satisfait du résultat obtenu.

Pour toutes les opérations nécessitant l'emploi du ciseau, j'ai anesthésié les malades par le chloroforme.

En résumé, si l'on doit chercher à faire des opérations aussi méthodiques, aussi complètes que possible, en disséquant d'abord un lambeau muqueux, dans beaucoup de cas on en est réduit à faire seulement ce qu'on peut. L'intervention consiste alors uniquement dans l'abrasion ou dans l'incision de la partie déviée et saillante.

Il est bon que vous sachiez que les résultats de ces sortes d'interventions sont excellents. Dès que le passage de l'air est rétabli, on voit très rapidement disparaître les signes habituels du coryza chronique, et un traitement complémentaire de quelques semaines assure une guérison complète, si celle-ci ne se produit pas d'elle-même en peu de jours.

Ces résultats sont tout à fait comparables à ceux que donne l'excision du cornet inférieur hypertrophié. C'est pour les avoir constatés un certain nombre de fois, dans l'une ou l'autre circonstance, que je suis autorisé à être très affirmatif relativement aux bienfaits de l'intervention chez les sujets atteints de déviations du septum nasal.

X

AIGUILLE ET RUGINES NOUVELLES POUR L'URANOPLASTIE ET LA STAPHYLORRAPHIE

J'ai eu à traiter, jusqu'à ce jour, vingt-deux divisions congénitales ou acquises du palais ou du voile du palais. Pour les dix-huit premiers cas, j'ai eu recours à l'outillage de M. Trélat; mais, quelque bon qu'il soit, cet outillage présente des lacunes.

Par exemple, il est très difficile, avec les rugines coudées sous un angle légèrement obtus du côté du manche, de décoller les lambeaux immédiatement en arrière des dents incisives, lorsque la division du palais atteint l'arcade alvéolaire.

J'ai fait faire dans ce but deux rugines, conformes dans leur forme générale, aux rugines de M. Trélat, mais coudées à angle aigu du côté du manche. J'ai pu constater à plusieurs reprises que cette modification facilite singulièrement la manœuvre et la rend aussi simple que le décollement de la partie moyenne des lambeaux.

M. Trélat se servait, pour détacher le voile du palais du bord postérieur des os palatins, d'une rugine droite destinée à être introduite par la plaie de libération des lambeaux, parrallèle de chaque côté à l'arcade alvéolaire. Or, la tige de cette rugine droite froisse inévitablement le bord externe des lambeaux. Pour éviter cet inconvénient, je me sers de rugines coudées sous un angle très obtus. Pendant la manœuvre, le bord du lambeau se place naturellement dans l'angle de la rugine.

Pour le passage des fils, l'emploi de l'aiguille courbe de Reverdin avait réalisé un grand progrès; mais, dans deux circonstances, cet instrument se montre insuffisant.

Ainsi, lorsque le voile du palais ou les lambeaux palatins sont très épais, lorsque la voûte palatine a la forme d'une ogive très aiguë, et surtout lorsque la division atteint l'arcade alvéolaire, il est très difficile, parfois même impossible de relever la pointe de l'instrument, et l'aide chargé d'engager le fil dans l'encoche n'y parvient qu'à grand'peine ou ne peut absolument pas y réussir.

M'étant heurté à cet écueil, j'ai imaginé une aiguille construite de telle sorte, qu'après avoir traversé le lambeau, elle revient franchement vers l'opérateur et se place parallèlement au manche, la pointe tournée vers l'extérieur. Une encoche ménagée près de la pointe, du côté de la convexité, reçoit sans peine le fil qu'y engage l'aide.

Voici la description de cet instrument. Il se compose de deux parties : 1° d'une gaine portant sur ses côtés, au voisinage de son extrémité postérieure, deux anneaux destinés à recevoir l'index et le médius. L'extrémité antérieure se termine par un petit plateau à surface oblique, surmonté d'une petite pointe semblable à celle de la pique de Pamard, grâce à laquelle l'instrument se fixe sur le lambeau à perforer (fig. 3).

2° D'une aiguille à courbure parabolique, articulée à l'extrémité d'une tige que termine en arrière un anneau où doit s'engager le pouce. Cette tige et l'aiguille glissent dans la cannelure de la gaine, en avant ou en arrière, suivant que le pouce se rapproche ou s'écarte des doigts engagés dans les anneaux latéraux (fig. 4).

Si l'on pousse l'aiguille dans sa gaine, on la fait sortir par un orifice situé à l'extrémité antérieure de cette gaine, sur la face opposée à la cannelure. En même temps, la convexité de l'aiguille butte en glissant sur un petit plan incliné qui l'oblige à se recourber vers l'opérateur (fig. 6 et 7).

A ce moment, l'aide engage le fil dans l'encoche oblique ménagée près de la pointe *du côté de la convexité*, ce qui suffit

Fig. 3. Gaine formant glissière. — Fig. 4. Aiguille articulée au bout d'une tige. — Fig. 5. Position de l'aiguille et des doigts au moment où l'on va piquer. — Fig. 6. Aiguille revenue vers l'opérateur. — Fig. 7. Aiguille au milieu de sa course. — Fig. 8. Petite aiguille de rechange pour la luette.

(Ne pas oublier qu'en dessin un instrument semble toujours plus grand qu'il n'est en réalité.)



Fig. 3.

Les deux parties de l'instrument séparées l'une de l'autre.

Fig. 4.

pour empêcher que les tissus traversés ne soient accrochés par l'aiguille. En exerçant avec le pouce une traction en arrière sur la tige de l'aiguille, on la ramène vers le petit trou qui lui a déjà livré passage à travers le lambeau. Elle en sort entraînant avec elle le fil.

Une aiguille plus fine, qu'on peut engager à son tour dans la même gaine, est destinée aux sutures de la luette (fig. 8).

Deux fois, il y a environ trois semaines, j'ai eu recours à cet instrument. L'un de mes opérés avait une division complète atteignant l'arcade alvéolaire antérieure où existait une fissure. Dans ces deux cas, mon aiguille a répondu à ce que j'en attendais. Ces deux essais m'ont suggéré les réflexions suivantes :

Pour tendre le bord interne du lambeau au moment de la pénétration, une pince en forme de fourche serait utile. J'en ai fait construire une à griffes, que je vous présente.

Pour que la gaine ne recule pas et n'abandonne pas le lambeau, au moment où l'on

Fig. 5.

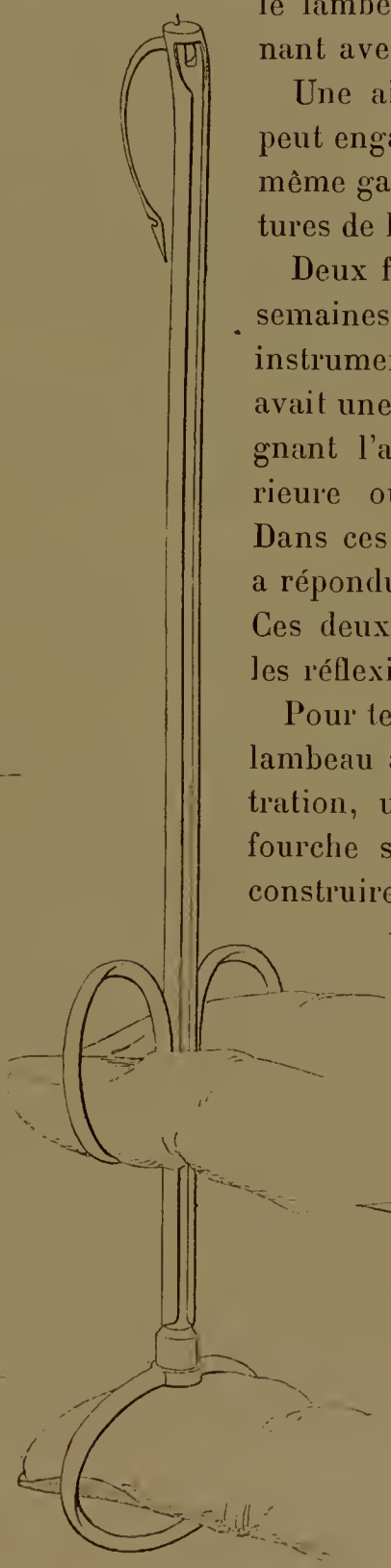

Fig. 6.

Fig. 7.

Fig. 8.

pousse l'aiguille, il ne faut pas craindre d'appliquer assez vigoureusement la petite pique. Celle-ci est trop courte pour produire des lésions fâcheuses.

Pour que l'aiguille pique aussi droit que possible, il faut incliner obliquement l'instrument vers la ligne médiane.

Il vaut mieux retirer l'aiguille à moitié redressée, avant qu'elle ne soit réengagée dans l'orifice terminal de la gaine. Son passage rétrograde à travers les tissus se fait plus franchement.

Pour acquérir une grande aisance dans le maniement de cet instrument, un court apprentissage est nécessaire. Cette remarque est d'ailleurs applicable à tout instrument nouveau.

Depuis cette courte clinique, je me suis servi plusieurs autres fois de mes nouveaux instruments; si je n'ai rien à changer à mes rugines, je me propose de modifier légèrement l'aiguille et la pince à fourche.

En ce qui concerne l'aiguille, j'en maintiendrai les dimensions et la courbure; mais comme je me sers de fils d'argent très fins, il y aura tout avantage à réduire la largeur de l'encoche au minimum nécessaire.

Quant à la pince à fourche, je ferai donner une longueur inégale à ses deux mors, parce qu'on la présente obliquement au bord interne des lambeaux et que, dans cette position, les deux mors ne peuvent saisir ces lambeaux à une distance égale par rapport à leurs bords.

Ces petites modifications, indiquées par l'expérience, rendront facilement mes instruments encore plus maniables.

XI

DU TRAITEMENT DE LA CONSTRICTION CICATRICIELLE DES MACHOIRES PAR LA DÉSINSERTION DU MASSÉTER ET DU PTÉRYGOIDIEN INTERNE

(Leçon rédigée par M. Lyot, chef de clinique.)

Je vais opérer une jeune femme atteinte de constriction des mâchoires. Vous savez que ce terme désigne d'une façon générale toute difficulté dans les mouvements d'abaissement du maxillaire inférieur, quel qu'en soit le degré, quelle qu'en soit la cause.

Dans le cas actuel, l'étiologie se détermine assez aisément. Nous sommes en présence d'une femme de vingt-trois ans, qui s'est fait arracher, il y a un an, une des grosses molaires de la mâchoire inférieure et a eu à la suite une « fluxion » terminée par un abcès. Celui-ci est resté assez longtemps fistuleux et la cicatrice en est apparente encore aujourd'hui. La constriction des mâchoires, qui s'était montrée au moment des phénomènes inflammatoires, au lieu de disparaître comme on le voit habituellement, a persisté jusqu'à présent sans aucune amélioration.

Je pense que l'accident originel a été une périostite alvéolo-dentaire suppurée; mais dire quelle est la dent qui a été atteinte est assez difficile. Vous n'ignorez pas combien sont fréquentes chez les jeunes gens de vingt à trente ans les périostites consécutives à l'évolution des dents de sagesse. Aussi avais-je à

chercher si cette jeune femme possédait toutes ses molaires. La difficulté d'ouvrir la bouche m'en a empêché, et, d'ailleurs, la présence actuelle de la dent de sagesse n'empêcherait pas de regarder les dernières phases de son évolution comme ayant causé les accidents.

Je pourrais encore me demander si la malade n'a pas eu une adénite sub-maxillaire, mais la cicatrice qui siège précisément dans la région sub-maxillaire présente une adhérence très marquée à l'os; c'est la signature de la périostite.

La constriction des mâchoires chez notre malade est telle qu'il est impossible d'obtenir entre les incisives un écartement de plus d'un demi-centimètre. Aussi, l'alimentation est-elle rendue très difficile.

C'est en vain qu'avec un puissant écarteur des mâchoires, j'ai essayé d'entr'ouvrir les arcades dentaires; à une période aussi éloignée du début, il est impossible de rien obtenir, et on sent le maxillaire inférieur arrêté par une résistance ferme et invincible.

Où siège donc cette résistance? Il n'y a pas à songer à une simple contracture des muscles masticateurs. On a observé cependant la contracture hystérique des deux masséters, pouvant même persister longtemps et nécessiter une opération. Elle se reconnaît aux circonstances qui ont accompagné son début et aux autres stigmates de la névrose; de plus, le chloroforme, du moins dans les premières périodes, fait cesser la contracture.

Je vous rappelle encore les cas où, à la suite d'une paralysie frappant un muscle, on voit survenir plus tard sa rétraction. Ce cas est rare dans la paralysie du trijumeau. Dans un fait de paralysie faciale, Duchenne, de Boulogne, a observé consécutivement la contracture du buccinateur.

Ici, nous sommes en présence d'une myosite chronique, interstitielle, consécutive à une périotiste, comme c'est le cas le plus fréquent. L'inflammation du périoste se propage au tissu conjonctif, constituant le périmysium interne du muscle, le transforme en tissu fibreux qui atrophie les éléments musculaires et les prive de leur élasticité. D'ailleurs, bien que cette

recherche ne donne pas un résultat bien net, lorsque l'on tente d'écarter les mâchoires, on sent se durcir et se tendre la région massétérine. Quant au muscle crotaphyte, il ne saurait être mis en cause ici, mais dans certains cas, à la suite d'ostéites de l'os temporal, on l'a vu atteint par la rétraction.

Les muscles ne sont pas les seuls agents de la constriction, et souvent il faut faire intervenir en même temps qu'eux, ou indépendamment, deux autres causes : les cicatrices de la muqueuse buccale et l'ankylose de l'articulation temporo-maxillaire. M. Verneuil a beaucoup insisté sur la rétraction produite par les cicatrices de la muqueuse buccale. Lorsqu'elles siègent en arrière surtout, au voisinage de l'angle de la mâchoire, elles représentent un obstacle facile à vaincre par une section, mais qui se reproduit avec la cicatrisation de celle-ci. Les difficultés deviennent extrêmes lorsqu'on se trouve en présence de vastes pertes de substances de la muqueuse, produites par le noma ou des brûlures étendues, par exemple. Chez notre malade, nous n'avons rien constaté de semblable, et la muqueuse buccale, autant qu'on peut l'entrevoir, paraît saine.

Quant à l'articulation temporo-maxillaire, on s'explique facilement que l'inflammation du périoste puisse se propager jusqu'à elle par continuité directe de tissu, d'autant plus que le cartilage de ses surfaces, comme l'a bien étudié Gosselin, offre certaines analogies de structure avec le périoste. Cette cause de constriction n'est pas la plus habituelle, et à moins que l'on n'ait eu affaire à une véritable arthrite suppurée, l'ankylose peut être vaincue par la mobilisation forcée sous le chloroforme.

Je conclurai donc que nous nous trouvons, dans le cas actuel, en présence d'une constriction des mâchoires due à une myosite scléreuse du masséter, et probablement aussi du ptérygoïdien interne qui, je vous le rappelle, affecte à peu près la même disposition sur la face interne du maxillaire que le masséter sur la face externe.

Quels moyens chirurgicaux avons-nous à notre disposition pour rétablir les mouvements d'abaissement de la mâchoire? Je ne parle pas des autoplasties faites sur la muqueuse, puisqu'elle

n'est pas en cause ici. C'est en intervenant sur le squelette qu'on a imaginé de rendre à la mâchoire sa mobilité, par la création d'une pseudarthrose. Bérard a préconisé le premier une section portant sur le col du condyle; on a tenté depuis la résection du col et du condyle. On comprend que ces procédés destinés à créer une pseudarthrose juxta-articulaire ne peuvent être efficaces que si la résistance a uniquement pour siège l'articulation; or comme la résistance, qu'elle soit due au masséter ou à la muqueuse, siège habituellement au voisinage de l'angle de la mâchoire, c'est là, en avant du masséter, qu'il y a lieu d'établir la pseudarthrose. Ces raisons ont suggéré deux procédés opératoires, celui de Rizzoli et celui d'Esmarch.

Rizzoli opérait par la bouche, détachait la joue du maxillaire inférieur et coupait l'os à l'aide d'une cisaille. Le foyer de la pseudarthrose était ainsi en large communication avec la cavité buccale. Aussi ne faut-il pas s'étonner que quelques opérés soient morts d'infection purulente.

Esmarch, afin d'établir à coup sûr la fausse articulation, découvre le maxillaire par l'extérieur et résèque une portion de l'os à l'aide de deux traits parallèles ou bien dessinant un coin à base inférieure.

Les opérations d'Esmarch et de Rizzoli ont donné des résultats satisfaisants. Toutefois, c'est le côté sain seul qui bénéficie de l'intervention au point de vue de la mastication, et la partie antérieure de l'arcade dentaire, qui n'est plus soutenue que d'un seul côté, perd une grande partie de sa force et souvent se dévie du côté sain.

Aussi me suis-je demandé si, dans le cas actuel, je ne pourrais pas à l'aide d'un autre moyen, obtenir une meilleure restauration fonctionnelle. On a déjà recommandé la myotomie transversale du masséter au voisinage de son insertion supérieure, mais on ne peut agir ainsi ni sur le ptérygoïdien interne, ni sur la muqueuse buccale. C'est pourquoi j'ai pensé à pratiquer la désinsertion du muscle de la manière suivante : je ferai sur le bord inférieur de la mâchoire une incision allant jusqu'à l'os, dans les limites de l'insertion du muscle, en avant soin de res-

pecter en avant l'artère et la veine faciales ; puis, à l'aide de la rugine, je dénuderai aussi haut que possible la face externe de la branche montante, j'en ferai autant, s'il est nécessaire, sur la face interne, et si je ne parviens pas ainsi à libérer le maxillaire, je ferai au voisinage de l'angle une petite résection, ce qui me conduira ainsi à pratiquer le procédé d'Esmarch.

La malade étant chloroformée, et l'impossibilité de vaincre mécaniquement la constriction ayant été constatée, le plan opératoire indiqué plus haut fut mis à exécution : à mesure que la désinsertion du masséter se complétait, la pression de l'écarteur des mâchoires augmentait l'abaissement du maxillaire ; je constatai cependant que des adhérences de la muqueuse buccale avec le bord antérieur de la branche montante s'opposaient à l'écartement. Alors, au moyen d'une rugine très courbe, je détachai ces adhérences en contournant de très près le rebord osseux, et je libérai ainsi entièrement la muqueuse. Un léger effort suffit pour écarter les arcades dentaires de plus de 3 centimètres. Je complétai l'opération en désinsérant le ptérygoïdien interne jusqu'à 2 centimètres environ au-dessus de l'angle de la mâchoire. Un petit drain fut placé dans la partie inférieure de la plaie, et le reste pansé à plat sans suture, afin de ne pas attirer de nouveau en bas, avec les téguments, l'extrémité inférieure du masséter qui leur adhérait.

Pour maintenir l'écartement, le bâillon unilatéral de Mathieu fut placé entre les molaires du côté sain et laissé en place jusqu'au huitième jour. A ce moment, la plaie opératoire était réunie dans ses parties profondes, et le bâillon fut remplacé par un coin de bois que la malade enlevait à volonté pour boire et pour manger. Il fallait maintenir le résultat acquis, lorsque la malade quitta l'hôpital, le vingtième jour après l'opération, je lui recommandai de s'introduire pendant très longtemps et à plusieurs reprises chaque jour le coin de bois dont elle s'était servi avec profit pendant la cicatrisation de la plaie.

La malade a été revue six mois après, elle conservait un écartement de 2 centimètres 1/2 et une mastication parfaite.

XII

SUR UN ÉPITHÉLIOMA KYSTIQUE DU MAXILLAIRE INFÉRIEUR. — PRONOSTIC GÉNÉRAL DES RÉSECTIONS DES MACHOIRES

(Leçon rédigée par M. Lyot, chef de clinique.)

Je vais tout à l'heure pratiquer une résection du maxillaire inférieur sur une femme âgée de cinquante et un ans. Cette malade est forte et robuste et on ne relève dans ses antécédents aucune tare constitutionnelle. Son affection a débuté il y a environ quatre ans et le premier accident qui ait attiré son attention est une piqûre qu'elle s'est faite à la gencive avec une arête de poisson. J'ai lieu de croire qu'à cette époque déjà son maxillaire n'était pas tout à fait normal, car elle nous raconte que deux médecins crurent devoir faire une incision sur une tumeur qu'ils avaient constatée et qu'il n'en sortit que du sang. C'est surtout depuis six mois que le gonflement a considérablement augmenté. Je tiens à vous faire remarquer l'apparition de cette tumeur à l'âge de la ménopause ; il paraît même que depuis la disparition des règles la tumeur s'excoriait facilement et donnait lieu à un écoulement sanguin, comme s'il s'était produit là des hémorragies supplémentaires. C'est là une simple hypothèse, mais je profite de cette occasion pour vous rappeler la possibilité de ces hémorragies au niveau des tumeurs

Actuellement, tout le corps du maxillaire inférieur dans sa moitié gauche est le siège d'une tumeur volumineuse qui n'a

pas contracté d'adhérences avec la peau, mais qui adhère à la muqueuse dans une assez grande étendue. Cette tumeur paraît constituée par une partie solide, au niveau de l'angle de la mâchoire, et par une partie nettement kystique au voisinage du rebord alvéolaire. D'ailleurs une ponction faite au bistouri il y a huit jours a donné écoulement à environ deux cuillerées à café d'un liquide clair et filant. A présent encore, on sent un certain nombre de bosselures élastiques dues évidemment à de petits kystes. L'extension de la lésion à la branche montante du maxillaire a donné lieu à une déformation de la face un peu spéciale. La tuméfaction remonte jusque dans la fosse temporale, comme si l'apophyse zygomatique avait été usée ou repoussée en dehors.

Depuis quelques temps, la malade souffre d'une névralgie dentaire accompagnée de douleurs dans la région sus-orbitaire et dans l'oreille du côté malade. Ces phénomènes ne pouvant pas s'expliquer par une action directe de la tumeur, je n'hésite pas à les rattacher à une action réflexe sur le trijumeau du même ordre que celle qu'on observe dans les tumeurs de la langue sur les nerfs sensitifs de l'oreille. D'un autre côté, la compression du nerf dentaire inférieur s'est manifestée par une diminution de la sensibilité dans la lèvre inférieure.

J'ajouterai qu'il n'y a de ganglions ni le long de la carotide, ni dans le creux sus-claviculaire, remarque importante au point de vue des indications opératoires.

Cette malade nous offre une question de diagnostic bien intéressant à résoudre.

Il s'agit en premier lieu de savoir si nous avons affaire à une tumeur bénigne ou maligne du maxillaire.

La variété de tumeur maligne de beaucoup la plus fréquente, c'est l'épithélioma vulgaire; aussi vais-je l'éliminer de suite. Il suffit d'envisager : 1° la marche lente (quatre ans), 2° l'aspect de la tumeur : un épithélioma de ce volume aurait déjà déterminé des adhérences et une ulcération ; nous serions en présence d'un fongus saignant, violacé. Ici, au contraire, il n'y a pas d'envahissement, ni du côté de la peau, ni du côté de la muqueuse.

Tout ce que je viens de dire pourrait s'appliquer au sarcome. Il faut donc se rattacher au diagnostic de tumeur bénigne.

Ce groupe des tumeurs bénignes est très vaste, et l'étude de celles qui sont liées à l'évolution des dents suffirait pour occuper plusieurs leçons. Aussi bien, beaucoup s'éloignent notablement de l'affection actuelle par leurs principaux caractères.

Je vous rappelle seulement la dureté habituelle des odontomes. Il existe, il est vrai, des odontomes mous, mais ils restent habituellement à l'état de petites tumeurs bien circonscrites. Je n'insiste pas.

Les fibromes peuvent, dans des cas rares, subir la transformation muqueuse et même kystique, mais en des points toujours très limités.

Les enchondromes se voient assez souvent pour que O. Weber ait pu en signaler 15 cas au maxillaire inférieur et 8 au maxillaire supérieur sur 267 observations. Ils peuvent se transformer en cystochondromes très analogues, au point de vue symptomatique, à la tumeur de notre malade.

Parmi les tumeurs liquides, je pourrais encore vous citer les kystes dentigères, mais vous savez que ceux-ci, liés, comme les odontomes, à l'évolution des dents, se rencontrent chez des sujets jeunes et sont toujours bien circonscrits.

Il reste encore les kystes non dentigères des maxillaires, et particulièrement la variété que MM. Malassez et Albarran ont décrite sous le nom d'épithélioma kystique.

Ces kystes évoluent avec les allures de tumeurs bénignes, mais sont susceptibles de récidiver.

Je crois que nous sommes en présence d'un de ces cas de maladie kystique du maxillaire. Je vous ai déjà dit que je n'aimais pas voir une tumeur prendre un développement rapide chez les sujets qui ont atteint la cinquantaine, et bien que les caractères objectifs me permettent d'affirmer qu'il s'agit d'une tumeur bénigne, il serait fort possible que d'ici peu elle changeât de caractère, surtout si elle venait à s'ulcérer. Aussi, l'extirpation s'impose-t-elle, et je vais tout à l'heure pratiquer devant vous la résection de toute la moitié du maxillaire atteint.

Je vais encore profiter de cette occasion pour vous exposer un point de pratique très important; j'ai en vue le pronostic des résections du maxillaire inférieur, indépendamment de celui de la maladie qui a nécessité l'intervention.

Il y a une catégorie d'opérations que je laisse de côté : ce sont celles qui s'adressent aux nécroses et aux ostéopériostites d'origine syphilitique ou phosphorée. Ce ne sont pas là de véritables résections, mais bien des extirpations de séquestres plus ou moins considérables. Leurs résultats sont toujours heureux, et les statistiques générales qui les comprennent sont faussées de ce fait.

La statistique des résections de la mâchoire inférieure due à Dupuytren est satisfaisante, puisque, sur 18 cas, il n'aurait eu que 3 morts, c'est-à-dire une proportion d'un sixième.

Velpeau, dans son *Traité de médecine opératoire*, donne une statistique de 160 cas de résection unilatérale avec 120 guérisons, ce qui représente une proportion d'environ un quart.

Il y a eu encore une statistique faite par Malle, à Strasbourg; sur 168 cas, on y compte 100 guérisons; c'est-à-dire 40 p. 100.

Voici une statistique d'O. Weber, reproduite par Kœnig; elle porte sur 486 cas, et donne pour les résections qu'il appelle non pénétrantes c'est-à-dire n'ayant pas nécessité l'ouverture de la cavité buccale, une mortalité d'environ 6 p. 100. On pourrait s'étonner d'une mortalité aussi forte dans ces conditions. Dans les résections pénétrantes limitées, la mortalité monte à 18.7 p. 100; enfin, dans les résections avec désarticulation unilatérale, elle serait de 23.5 p. 100, ce qui fait à peu près un quart. Quant aux 20 cas qu'il donne de résection totale avec une mort, on ne peut en tenir compte, car la plupart des observations se rapportent en réalité à des extractions de séquestres.

Pour compléter ces éléments d'appréciation, je vais vous faire part de ma statistique personnelle. La plupart des cas qu'elle renferme sont relatifs à des opérations complexes, la résection du maxillaire ayant été faite comme temps préliminaire d'une ablation plus ou moins étendue du plancher de la bouche, de la langue, même de l'amygdale, et, dans deux cas, d'une partie du voile du palais et du pharynx. Le grand danger de ces formi-

dables interventions vient moins de la résection elle-même que de l'action sur les parties molles profondes. Aussi ne faudra-t-il pas vous étonner du chiffre de mortalité que je relève et qui est d'environ un tiers, puisque sur dix-sept cas, j'ai eu six morts.

Je ne parle pas des extractions de grands séquestres, au nombre de six; elles ont toutes été suivies de guérison. Trois fois j'ai fait des résections considérables du bord alvéolaire envahi par une épulis; sauf une malade chez qui la pression de la triquoise a causé une fracture du corps de la mâchoire, qui d'ailleurs s'est bien consolidée, j'ai vu tous ces cas se terminer heureusement.

Quant aux résections étendues du corps de la mâchoire ou aux résections avec désarticulation unilatérale, j'en compte quatorze sur lesquelles il y a six morts, mais la plupart de ces opérations étaient extrêmement compliquées, par suite de l'envahissement par un néoplasme des parties molles de la région sus-hyoïdienne, de la langue, parfois même d'une amygdale et d'un des piliers postérieurs du voile du palais.

Voici un résumé de tous ces faits :

A. — **Résections marginales étendues** : Lucie V..., 8 ans. Résection du bord alvéolaire depuis l'angle de la mâchoire jusqu'aux incisives exclusivement, pour épulis sarcomateuse récidivée (2 février 1881). . . . . guérison.

Joséphine A..., 31 ans. Résection étendue du bord alvéolaire (côté droit) pour volumineuse épulis sarcomateuse. Fracture du corps du maxillaire par la pression des cisailles (2 février 1881). . . . . guérison.

Alphonse M..., 9 ans. Résection du bord alvéolaire pour volumineuse épulis (15 février 1882) . . . . . guérison.

B. — **Résection du corps pour lésions localisées dans l'os** : Ernestine G..., 27 ans. Sarcome myéloïde du maxillaire. Résection du corps depuis l'angle du côté droit jusqu'au milieu de la partie moyenne. Hémorragies répétées graves par l'artère dentaire inférieure (9 décembre 1885) . . . . mort.

C. — **Désarticulations unilatérales** : Jean-Baptiste C..., 63 ans. Résection unilatérale avec désarticulation pour épithélioma côté droit (29 nov. 1875). Bronchite septique. . . . . mort.

Antoine C..., 52 ans. Résection unilatérale droite avec désarticulation, pour extirpation d'un épithélioma du maxillaire, de la langue, du plancher de la bouche, du voile du palais, de la partie supérieure du pharynx avec adhérence à la base du crâne. Laryngotomie intercrico-thyroïdienne. Syncope pendant l'opération, 4 mars 1887. Collapsus croissant pendant cinq jours. . . . . mort.

Marie K...., 35 ans. Ostéome volumineux du maxillaire inférieur et des maxillaires supérieurs. Résection presque totale par désarticulation à gauche et section à droite en avant de l'angle (juin 1890). Délire post-opératoire à forme lypémaniaque (Voy. la clinique I) pendant une dizaine de jours. . . . . mort.

D. — **Grandes résections du corps avec ablation large des parties molles** : François C..., 73 ans. Résection du corps à droite depuis l'angle jusqu'à la deuxième incisive pour épithélioma adhérent à la joue. Ablation des parties molles suivie d'un rapprochement sans suture possible (17 août 1875). Erysipèle déclaré sept jours après, guéri après une semaine. Persistance d'une fistule après la cicatrisation. . guérison.

Emile P...., 37 ans. Résection depuis l'angle, à droite, jusqu'à la première molaire gauche, pour épithélioma. Ablation simultanée de la lèvre inférieure et du plancher buccal (16 octobre 1875 . Erysipèle sans gravité. . . . . guérison.

X..., 32 ans, agent de police. Epithélioma labial récidivé, largement adhérent au corps du maxillaire inférieur. Tumeur globuleuse du volume d'une mandarine. Ablation de tout le corps du maxillaire et des parties molles qui le recouvraient, peau comprise. Choc traumatique et survie de 36 heures seulement. . . . . mort.

M. X...., de Dijon, 54 ans. Epithélioma récidivé de la face inférieure de la langue et du plancher de la bouche, adhérent au maxillaire inférieur. Ablation de tout le corps du maxillaire, de la plus grande partie de la langue et des parties molles sus-hyoïdiennes, sauf les téguments (décembre 1885) (1). . . . . guérison.

Henri B...., 49 ans. Epithélioma de la face inférieure de la langue et du plancher de la bouche, adhérent au maxillaire. Résection du corps du maxillaire et des parties molles sus-hyoïdiennes, sauf la peau (19 novembre 1886). . . . . guérison.

Ernest L...., 55 ans. Epithélioma du plancher buccal, d'une partie de la langue, de l'amygdale droite, du pilier postérieur du voile. Résection limitée du corps du maxillaire et ablation large de toutes les parties atteintes, y compris une portion de la paroi latérale du pharynx. Trachéotomie préventive (29 décembre 1886). . . . . guérison.

(1) La guérison s'est maintenue jusqu'à ce jour.

Jules G...., 58 ans. Epithélioma de la face inférieure de la langue et du plancher de la bouche, adhérent au maxillaire inférieur. Résection du corps de la mâchoire, ablation des parties molles sus-hyoïdiennes, sauf la peau (25 mai 1887). guérison.

Frédéric P...., 51 ans. Epithélioma de la langue, du plancher buccal, du voile du palais et de la paroi latérale du pharynx. Résection latérale droite du corps de la mâchoire inférieure, ablation de la langue entière, du plancher buccal, des trois quarts du voile du palais et d'une partie du pharynx (7 juin 1887). . . . . guérison.

Lév...., 58 ans. Epithélioma de la langue, du plancher buccal, adhérent au maxillaire. Résection médiane du corps de la mâchoire. Ablation de la langue entière et des parties molles sus-hyoïdiennes, sauf la peau (15 mai 1889). Bronchite infectieuse (du 15 au 21 mai) . . . . . mort.

Blaise L...., 60 ans. Epithélioma de la langue, du plancher de la bouche et de ganglions multiples. Adhérences au maxillaire. Résection du corps du maxillaire entier. Ablation partielle de la langue, totale des parties molles sus-hyoïdiennes et des ganglions, sauf la peau (18 juin 1890). . . . . guérison.

Par contre, sur quatorze résections partielles étendues ou totales du maxillaire supérieur que j'ai pratiquées jusqu'ici, je ne relève pas un seul cas de mort. Un seul de mes malades, âgé de soixante-huit ans, a succombé trois mois après l'opération à un affaiblissement graduel de nature cachectique. Je puis donc dire qu'en additionnant ces quatorze cas avec les dix-sept qui précèdent, cela fait un ensemble de trente et une résections partielles étendues ou totales des maxillaires supérieurs et inférieur, sur lesquels il y a eu six morts, soit environ un sur cinq, ou 20 p. 100.

L'opposition qui résulte de mes chiffres, au point de vue du pronostic, entre les résections des maxillaires supérieures et celles du maxillaire inférieur, est bien faite pour surprendre un peu. Il y a un grand intérêt pratique à en rechercher les causes.

Les accidents ou complications signalés après les résections des maxillaires supérieurs, sont d'ordre divers.

En premier lieu se placent les hémorragies; un de mes opérés a succombé à des hémorragies secondaires par l'artère den-

taire inférieure. Vient ensuite le choc traumatique. Vous savez combien d'accidents divers on a désigné sous ce nom : l'anémie rapide, les altérations viscérales, le défaut de résistance du système nerveux. Quelle qu'en soit la nature, ce choc traumatique est incontestable; on voit les malades se refroidir, le pouls reste petit, la tension artérielle faible, les extrémités se cyanosent et la mort survient quelquefois dans les vingt-quatre heures après l'opération, parfois un peu plus tard.

Les principales complications se rattachent à la septicémie sous ses différentes formes. Les malades avalent du pus, c'est là une source d'intoxication; de plus, la salive, chargée de microbes, envahit le vestibule du larynx, et il peut se faire une migration jusque vers les bronches, d'où la bronchopneumonie, que l'on considère à bon droit comme d'origine septique. Je ne parle pas des cas, devenus très rares aujourd'hui, qui relèvent d'une véritable septico-pyohémie.

Il y a encore deux causes de mort : l'une, c'est l'asphyxie par un mécanisme particulier signalé depuis longtemps. La langue qui n'est plus soutenue par les génio-glosses tombe sur l'orifice du larynx. Cet accident, auquel on pare facilement pendant l'opération, peut se produire dans les heures qui suivent; la quantité d'air qui peut pénétrer dans les poumons diminue progressivement et il se produit une asphyxie lente. Pour l'éviter, le meilleur moyen consiste à passer un ou deux points de suture dans la base de la langue d'abord, puis à travers les téguments par-dessus lesquels on noue les fils. Je suis en cela le conseil donné par M. Le Fort (*Méd. opér.*). Enfin, l'alimentation peut aussi quelquefois être insuffisante. Malgré l'emploi de la sonde œsophagienne, les malades rejettent souvent le lait et tout ce qu'on tâche de leur faire prendre.

Comment éviter ces dangers? Nous disposons de différents moyens. D'une manière générale, il faut désinfecter avec soin la bouche avant l'opération par des lavages boriqués répétés, mais il est impossible d'empêcher le contact de la salive avec la plaie et la déglutition de ce liquide mélangé avec des produits septiques. On a conseillé ces dernières années le tamponnement

de la cavité buccale tout entière après une trachéotomie préventive, mais malgré ces moyens, la salive imbibe ces tampons et favorise leur infection; aussi, après avoir recouru deux fois à la trachéotomie préventive et à ce tamponnement qui donne en somme une sécurité un peu illusoire, je considère encore comme le meilleur moyen l'ancienne méthode qui consiste dans les lavages répétés de la plaie.

Toutefois il y a une autre manière d'éviter la septicémie buccale, c'est, quand elle est possible, la suture de la muqueuse du plancher buccal à la muqueuse de la joue. C'est là une excellente manière de placer la plaie pour ainsi dire en dehors de la cavité buccale. La seule objection qu'on puisse lui faire, et elle est sérieuse, c'est qu'elle rend impossible la prothèse immédiate, suivant le procédé de Martin (de Lyon).

Ces diverses complications sont rares à la suite des résections du maxillaire supérieur, quoique la perte de sang soit plus rapide, souvent plus importante et que le choc soit au moins aussi considérable. Cette différence tient à plusieurs circonstances; il y a peu de parties molles sectionnées, moins de vaisseaux béants, partant moins de portes ouvertes à la septicémie; les sécrétions de la plaie stagnent infiniment moins, elles sont moins abondantes, elles sont plus facilement expulsées au dehors; les risques d'asphyxie rapide ou lente n'existent pas; l'intégrité des mouvements de la langue rend plus aisé le rejet des mucosités mélangées de substances septiques; enfin l'alimentation se fait beaucoup mieux, au moyen du biberon à long bec qui verse directement son contenu sur la base de la langue, à une distance assez grande des solutions de continuité pour que les substances alimentaires ne les souillent pas.

Ainsi s'explique la bénignité relative des grands délabrements opératoires de la partie supérieure du squelette de la face, par rapport à ceux qui portent sur le maxillaire inférieur et sur les parties molles du plancher buccal, véritable éponge qui s'imprègne rapidement d'éléments septiques de toute sorte et qu'on a en réalité toutes les peines du monde à en débarrasser. Telle est la raison pour laquelle l'antisepsie n'a pas donné dans

cette région les admirables résultats obtenus ailleurs sans grande peine, maintenant que tous les chirurgiens sont familiarisés avec les précautions à prendre avant, pendant et après les opérations.

La résection annoncée au commencement de cette clinique et qui a porté sur plus de la moitié de la mâchoire inférieure (résection d'une grande partie du corps avec désarticulation unilatérale) a donné un très bon résultat. L'examen histologique suivant offre un intérêt particulier, ainsi qu'on pourra en juger.

Tumeur kystique du maxillaire inférieur.

(Examen fait par M. Fabre-Domergue.)

La tumeur du volume d'une orange, mais de forme plus ovoïde, occupait la partie gauche du maxillaire et comprenait toute la région comprise entre les incisives et les grosses molaires. Quelques incisions pratiquées en divers sens la montrèrent constituée par une multitude de kystes dont le volume, parfois microscopique, atteignait pour quelques-uns la grosseur d'une noix. Les parois de ces kystes variaient d'épaisseur selon leur siège; celles qui limitaient les cavités les plus externes atteignaient un centimètre; celles qui séparaient les cavités ne présentaient guère plus d'un millimètre. Leur consistance était élastique et ferme comme du cartilage ; çà et là se rencontraient quelques plaques osseuses irrégulières. Le contenu de la plupart des kystes était limpide, filant, coagulable par l'alcool ; un ou deux pourtant présentaient une certaine quantité de sang.

Nous avons examiné les parois des kystes et leur revêtement épithélial.

1° *Parois.* — Envisagées dans leurs parties les plus minces, les parois sont constituées par un tissu fibreux très dense, très homogène à fibres parallèles orientées suivant le plan de surface; quelques vaisseaux sanguins à parois un peu épaissies.

Sur les kystes les plus épais l'on trouve, en dehors de cette région fibreuse, une zone de consistance plus lâche, constituée par un entre-croisement de fibres élastiques formant des mailles irrégulières; ces mailles sont remplies de leucocytes. Vaisseaux sanguins très nombreux, coupés en divers sens. Nous nous trouvons là en présence de la zone de prolifération de la tumeur.

2° *Revêtement épithélial.* — En certains points des kystes se

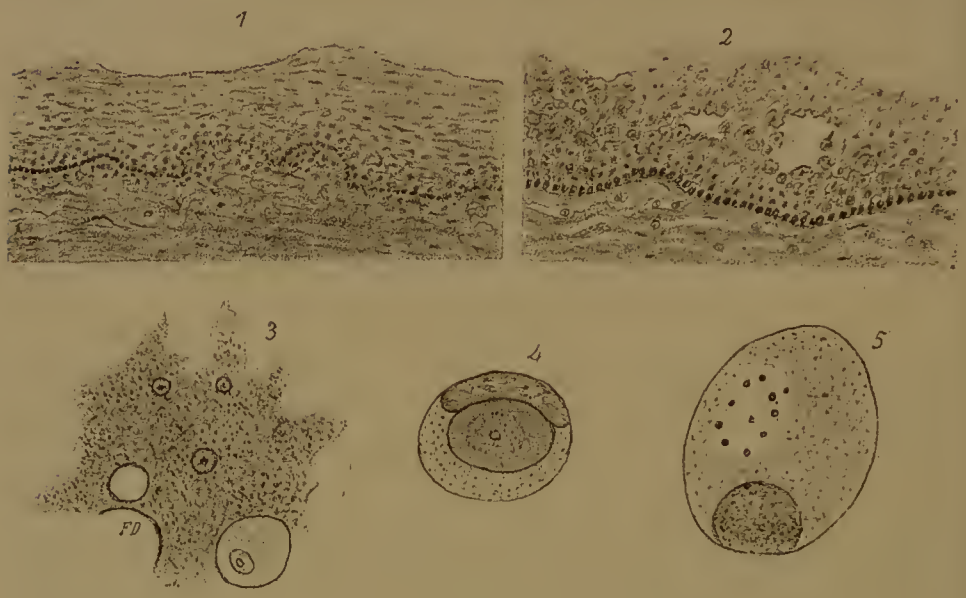

Fig. 9.

1. Revêtement épithélial pavimenteux stratifié.
2. Revêtement épithélial en dégénérescence muqueuse.
3. Terme ultime de la dégénérescence.
4. Cellule isolée contenant une inclusion muqueuse jaunâtre.
5. Cellule isolée contenant une vacuole avec grains chromatiques résultant de l'altération d'un noyau.

voit un épithélium pavimenteux stratifié typique, qui permet d'assigner à la tumeur une origine nettement tégumentaire (gencives ou débris épithéliaux paradentaires); mais ces points sont rares. Presque partout l'épithélium a subi une dégénerescence muqueuse dont on peut suivre toutes les phases. De la couche génératrice à la couche la plus externe, on voit les cellules épithéliales perdre leur netteté, se gonfler et s'arrondir. Parvenues au terme de leur évolution, elles ont perdu leur individualité et leurs caractères; le noyau a disparu ou s'est résolu

en fines granulations chromatiques. Le protoplasma est devenu granuleux. Finalement la couche externe est formée d'un magma homogène, finement granuleux, au sein duquel se voient encore quelques cellules épithéliales sphériques en train de subir la même dégénérescence.

Si l'on compare ce résidu de la dégénérescence épithéliale au contenu des kystes coagulé par l'alcool, on voit qu'ils ne présentent aucune différence et l'on trouve l'explication de la formation du liquide intra-kystique. Certaines cavités d'ailleurs ont complètement perdu leur revêtement épithélial et ne montrent à la coupe qu'un contenu granuleux immédiatement contigu à une paroi fibreuse.

XIII

SUR UN CAS DE VOLUMINEUX SARCOME ALVÉOLAIRE DE LA PAROTIDE

(Leçon recueillie par M. Lyot, chef de clinique.)

Vous avez vu depuis quelques jours dans la salle Lenoir une femme de soixante et un ans qui porte une volumineuse tumeur ayant débuté dans la région parotidienne gauche, mais dont la base d'implantation recouvre aujourd'hui la face et la partie latérale du cou jusqu'au voisinage de la clavicule.

Son histoire est caractéristique : elle a vu naître sa tumeur à l'âge de trente ans. Celle-ci était très petite, du volume d'une amande et siégeait au-dessous du lobule de l'oreille gauche ; elle a évolué d'une façon extrêmement lente, puisque à l'âge de cinquante ans elle n'était pas plus grosse qu'un œuf de pigeon ; mais à partir de cette époque, son développement est devenu plus rapide. Il y a deux ans, elle était des dimensions d'une orange ; actuellement, elle est plus grosse que la moitié de la tête, elle a 49 centimètres de circonférence, et 30 centimètres de longueur, elle repose sur l'épaule gauche et rejette la tête du côté opposé. Il y a donc eu, dans l'évolution de cette tumeur, une poussée violente qui est survenue récemment et dont j'aurai tout à l'heure à vous donner l'explication. La peau est peu modifiée au niveau de la base de la tumeur ; mais, vers son extrémité inférieure, elle prend une coloration un peu violacée, et perd sa mobilité, puis elle présente une série de productions

végétantes, ou plutôt de cratères, ulcérés à leur centre et entourés d'un bourrelet irrégulier. Les adhérences sont donc surtout le fait de l'inflammation, et vous verrez d'ailleurs que je compte arrêter la dissection de la peau à une certaine distance de ces adhérences. Il est curieux que cette tumeur n'ait pas produit plus de troubles fonctionnels, car en réalité la malade ne paraît être gênée que par son poids. Il n'y a pas de signes de compression

Fig 10.

du côté des nerfs, pas de névralgie de l'auriculo-temporal ni de paralysie faciale.

La malade se plaint simplement de ce que, en se couchant sur sa tumeur, elle ressent de forts battements dans l'oreille. Est-ce le refoulement des carotides qui détermine ces bruits, ou bien faut-il admettre, au contraire, qu'il y a des adhérences profondes tirant sur les vaisseaux ? Je ne puis rien préciser à cet égard, mais il y a lieu de tenir compte de ce signe qui ne peut être dû qu'à des troubles de circulation. Un point important à noter, c'est l'absence de prolongement du côté du pharynx. Le doigt, introduit au fond de la gorge, ne m'a révélé l'existence d'aucune déformation, et la paroi pharyngienne latérale a conservé sa souplesse.

Nous avons maintenant à discuter la nature de cette tumeur. Je ne veux pas entreprendre l'étude des tumeurs parotidiennes ;

je vous rappellerai simplement qu'il existe des tumeurs malignes, l'épithélioma, le carcinome. A côté de ces tumeurs essentiellement malignes, on rencontre plus fréquemment des tumeurs bénignes; mais il y a de grandes réserves à faire au sujet de ce terme de tumeurs bénignes à propos de la parotide, comme vous allez le voir.

On a parlé depuis longtemps d'adénomes constitués par une hypertrophie des éléments glandulaires, mais cette variété est peu admise et doit plutôt être rattachée aux fibromes et aux fibro-sarcomes. Le fibrome est une tumeur bénigne, le sarcome également à la rigueur lorsqu'il est contitué par des cellules fusiformes, parce qu'il a peu de tendance à la généralisation. Cependant, le sarcome doit être envisagé comme une tumeur grave, parce qu'il est difficile à extirper, et peut affecter des rapports intimes avec le nerf facial et la carotide externe; en outre, il récidive facilement, l'opération se présente alors dans des conditions moins bonnes, ne peut plus être faite complètement; le néoplasme envahit la région, s'ulcère, se complique de suppuration, de cachexie et prend les allures les plus fâcheuses.

Il n'y a guère de bénins que le fibrome et le chondrome encapsulé; encore, celui-ci peut-il récidiver.

Nous sommes sans doute en présence d'une tumeur du deuxième groupe; la longue évolution de la maladie, l'absence de paralysie faciale, la conservation d'un assez bon état général sont en faveur d'une tumeur bénigne, mais de quelle variété? En examinant cette tumeur avec soin, on constate dans la plus grande partie de son étendue une résistance particulière et un peu élastique qui appartient au tissu cartilagineux; mais dans la partie supérieure, il existe une zone plus molle qui vraisemblablement est de formation plus récente. Est-ce du chondrome devenu kystique par dégénérescence colloïde? Ou bien est-ce une transformation myxomateuse survenue dans les travées conjonctives? On peut encore se trouver en présence d'une production surajoutée de tissu sarcomateux. Il serait fort possible que le grand développement qu'a pris la tumeur depuis

quelque temps soit dû à l'apparition d'éléments sarcomateux jeunes, de cellules embryonnaires. Quoi qu'il en soit, ce qui est important ici, c'est de déterminer le pronostic spécial de l'opération que nous avons à pratiquer.

Cette volumineuse tumeur est-elle opérable? Peut-on l'enlever sans faire courir à la malade des risques exagérés? Je n'ai rien remarqué qui puisse m'éloigner de l'idée d'une intervention. Les circonstances qui rendent, d'une façon générale, ces opérations difficiles, ce sont leurs rapports avec la carotide externe et le nerf facial. Pour la carotide, il est admis par tous les anatomistes qu'elle est habituellement entourée par la glande ; c'est seulement dans quelques cas exceptionnels signalés par Triquet qu'on la voit se tracer une simple gouttière sur la face interne de la parotide. Il en résulte que quelquefois on est obligé de la couper ; il faut se tenir prêt à la lier rapidement au besoin.

Quant au nerf facial, dans beaucoup de cas il contracte des rapports intimes avec la tumeur, mais il ne faut pas oublier que ce nerf peut ne traverser que la partie profonde de la glande, et tendre rapidement à se diriger vers la branche montante du maxillaire où il s'isole; d'après quelques auteurs, il pourrait même ne passer qu'à la face profonde de la glande sans la pénétrer.

Deux circonstances peuvent, dans certains cas, permettre d'opérer sans crainte de blesser l'artère ni le nerf : la première, qui est très importante, c'est que beaucoup de tumeurs parotidiennes sont encapsulées, comme on le constate dans le chondrome à son début; dans ces conditions, il est de règle d'ouvrir la capsule et d'énucléer son contenu. On peut ainsi opérer d'énormes tumeurs sans crainte d'hémorragie. La seconde, c'est que la tumeur peut être située très en arrière, et reste très éloignée du nerf facial. Quand la tumeur est dégénérée, les conditions sont tout autres, et on peut se trouver dans la nécessité inévitable de couper la carotide et le nerf facial.

Pour revenir à notre malade, j'ai espoir de pouvoir éviter ces deux accidents. Je commencerai par tailler un grand lambeau à base supérieure aux dépens des téguments qui recouvrent la

partie externe de la tumeur et je détacherai peu à peu la base de celle-ci par sa partie postérieure. J'espère qu'elle est encore encapsulée, et que je pourrai l'énucléer. En effet : 1° il n'existe pas de prolongement pharyngien; 2° la tumeur a conservé une certaine mobilité ; 3° la temporale laisse percevoir ses battements ; 4° il n'y a pas de paralysie faciale. Je pense donc que la tumeur s'est développée primitivement aux dépens du plan superficiel de la glande et l'extirpation sera moins difficile qu'elle n'en a l'air *a priori*.

Quel est le pronostic de cette opération au point de vue de la mortalité? Il faut envisager les risques généraux et les risques particuliers : les risques généraux sont en petit nombre. L'hémorragie n'est pas à redouter. Les complications consécutives sont peu communes ; Allan Burns a relevé cinq morts sur cent soixante-huit cas, parmi lesquels douze fois l'extirpation de la glande avait été complète et quarante-six fois on en avait enlevé la plus grande partie.

Quant aux risques particuliers, il faut tenir compte du volume énorme de la tumeur et de l'état de santé de cette femme déjà âgée (soixante et un ans). Depuis deux mois, elle est atteinte d'un certain degré de septicémie lente due à l'ulcération de sa tumeur. Une autre raison, que je considère comme très importante, m'engage à faire les plus grandes réserves : l'urine a été examinée, c'est une recherche à laquelle je tiens beaucoup habituellement, dans le but d'établir le chiffre d'élimination de l'urée chez les malades que je dois opérer. Je l'ai remarqué depuis longtemps, le pronostic est toujours plus sérieux lorsque le taux de l'urée est très réduit, et je n'aime pas opérer des malades éliminant moins de 10 à 12 grammes d'urée dans les vingt-quatre heures. Or, notre malade élimine d'abord peu d'urine, 800 grammes en vingt-quatre heures, lesquels ne renferment que 5 gr. 83 d'urée et 8 gr. 19 de chlorures. Ces derniers sont en proportion à peu près normale, mais vous voyez que le chiffre de l'urée est très faible. J'ai examiné avec soin les viscères, je n'ai pas constaté d'indices de généralisation : je suis donc décidé à intervenir, mais je vous répète que je crois

devoir porter un pronostic très réservé. Nous verrons si la malade se relèvera vite et si mes craintes sont fondées.

L'extirpation put être faite sans blessure de la carotide externe ni du nerf facial ; la tumeur était encore encapsulée et énucléable dans ses parties profondes. Le lambeau qui avait été disséqué sur la tumeur fut rabattu sur le cou, de sorte que la plaie opératoire fut recouverte dans toute son étendue. Les suites furent des plus simples ; la cicatrisation était terminée, et la malade commençait à se lever lorsqu'elle tomba rapidement dans le collapsus et mourut vingt et un jours après l'opération.

A l'autopsie, on constata l'absence complète de récidive locale. Il existait de volumineux noyaux secondaires dans le foie, un dans le poumon et un autre dans les méninges, que rien n'avait révélés. Telle était la cause de l'abaissement du chiffre de l'urée signalé plus haut.

L'examen histologique suivant montre que nous avons eu affaire à une des formes les plus rares des néoplasmes de la parotide. Reste à savoir si, avec ses allures très lentes, la tumeur n'a pas commencé par être un chondrome ou bien si d'emblée elle a eu les mêmes caractères qu'à la fin de son évolution. Il est probable qu'elle a été d'abord un adéno-fibrome et qu'elle s'est transformée tardivement.

Examen histologique d'un sarcome alvéolaire de la parotide. — Cette énorme tumeur, pesée immédiatement après l'opération, atteignait le poids de 1 kil. 300 grammes. Après l'avoir séparée en deux moitiés par une coupe médiane faite suivant son grand axe, on constatait dans son intérieur l'existence de travées fibreuses considérables circonscrivant des alvéoles irréguliers et des points en voie de ramollissement.

La structure de la tumeur était d'ailleurs remarquablement homogène et identique dans toute sa masse, sauf bien entendu au niveau des points ramollis ; les dimensions de ceux-ci variaient du volume d'un pois à celui d'un œuf de pigeon ; ils présentaient

tantôt une simple diminution de consistance avec une teinte grisâtre, tantôt des cavités irrégulières remplies d'un liquide purulent et de débris sanieux. Dans les points non ramollis, la pression faisait sourdre un suc abondant.

L'examen microscopique, pratiqué sur des fragments pris en divers points de la tumeur, a montré qu'il s'agissait d'un *sarcome alvéolaire*.

On sait que cette variété de tumeur sarcomateuse doit cette dénomination à ce que les cellules, au lieu d'être uniformément réparties dans la masse, comme cela a lieu dans la plupart de ces tumeurs, par exemple dans le sarcome embryonnaire, sont ici disposées en amas plus ou moins considérables séparés par des travées conjonctives. Celles-ci circonscrivent des sortes d'alvéoles occupées par les cellules. Cette structure donne à ces tumeurs, au point de vue morphologique, une certaine analogie avec le carcinome.

La figure 11 représente un fragment d'une coupe de cette tumeur. On voit en *t*, *t'*, les travées fibreuses circonscrivant les alvéoles (*a*, *a'*) occupées par les cellules sarcomateuses (*c*, *c'*). En *d* se trouve une de ces cellules en voie de division indirecte, au stade de la karyokinèse qui succède au dédoublement de la plaque équatoriale.

Les figures de division cellulaire étaient d'ailleurs nombreuses sur les coupes de cette tumeur, ce qui est bien en rapport avec l'accroissement rapide dont elle était depuis longtemps le siège.

Sur des coupes pratiquées au voisinage des foyers de ramollissement et au niveau des parois de ces sortes d'abcès, on pouvait suivre la dégénérescence graduelle des cellules et, finalement, assister à leur destruction, en même temps que l'on constatait une infiltration abondante de leucocytes. A mesure que l'on examinait des coupes portant sur des points plus voisins du centre du foyer, on constatait l'augmentation progressive du nombre des leucocytes, en même temps que l'on voyait s'accentuer les altérations cellulaires. Celles-ci se produisaient d'abord par la perte de l'affinité du noyau pour les matières colorantes, puis

on voyait le plasma devenir granuleux et finalement la cellule se résoudre en un nombre variable de fragments irréguliers.

Ce processus de destruction n'était point spontané et dû seulement à une nutrition insuffisante, amenant la mort des élé-

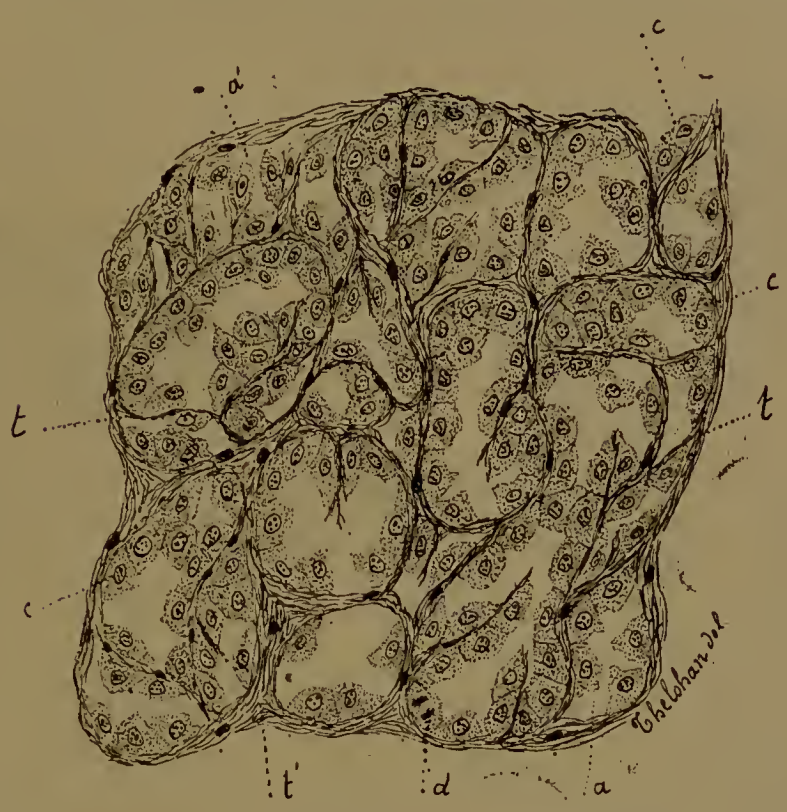

Fig. 11.

Coupe d'un fragment de sarcome alvéolaire de la parotide.

t, *t'*, Travées fibreuses circonscrivant des alvéoles *a*, *a'*; *n*, noyaux des cellules conjonctives des travées;
c, *c'*, cellules sarcomateuses;
d, cellule en karyokinèse.

ments, ainsi qu'on peut parfois l'observer dans certaines tumeurs. Il s'agissait là d'une invasion microbienne, comme il était facile de s'en assurer sur les coupes colorées de manière à déceler la présence des micro-organismes.

Par exemple, sur les préparations traitées par la méthode de Gram, on constatait facilement, dans les tissus avoisinant les points altérés, la présence de nombreux *cocci*, tantôt isolés,

tantôt réunis deux à deux ou présentant le groupement caractéristique des colonies de staphylocoques. Malheureusement l'étude de ces microbes n'a pas été faite, et nous ne pouvons les déterminer exactement. Il est cependant bien probable qu'il s'agissait là des *staphylococci* ordinaires de la suppuration.

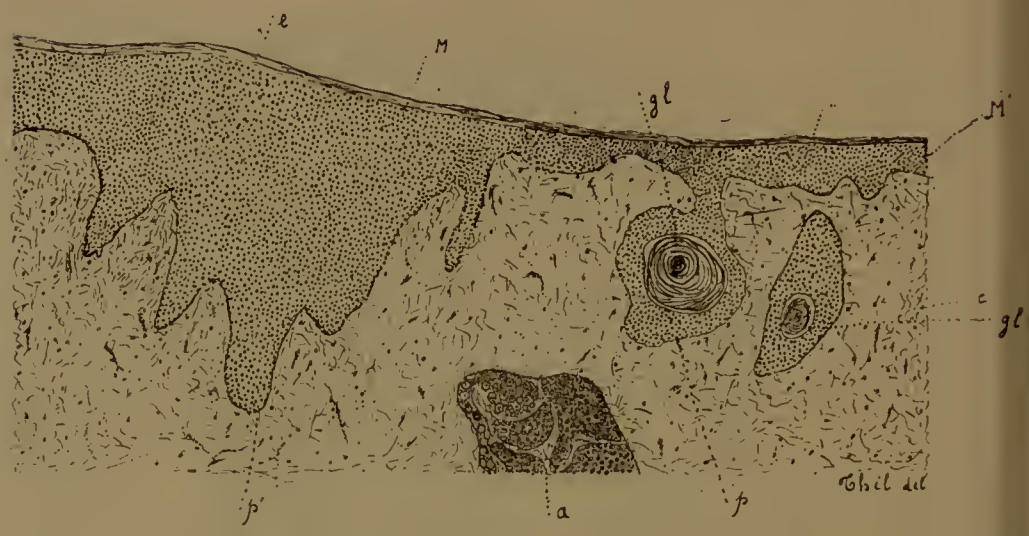

Fig. 12.

Coupe au niveau d'un des bourgeons non ulcérés (V. fig. 12).

e, Couche cornée de l'épiderme;
M, Couche de Malpighi, présentant tantôt une épaisseur à peu près normale, (M') tantôt très épaissie et semblant pousser vers la profondeur des prolongements irréguliers (*p*, *p'*);
Quelques-uns de ces prolongements présentent une aberration évolutive qui aboutit à la formation de véritables globes épidermiques (*gl.*);
c, Tissu conjonctif;
a, Un alvéole du sarcome.

A ce propos, nous pouvons rappeler que, dans un sarcome de la mamelle non ulcéré chez une chienne que nous avons eue au Laboratoire dans le but d'étudier le mode de transmission des tumeurs, nous avons trouvé dans la partie centrale du néoplasme des cavités purulentes dont la formation était due à la présence du *staphylococcus albus*, comme nous avons pu nous en assurer par des cultures.

Quelle a été, dans notre sarcome de la parotide, la porte d'entrée de ces microbes? On a vu plus haut que cette tumeur était

ulcérée : la pénétration des micro-organismes a fort bien pu se produire au niveau de ces ulcérations, mais au moment où nous avons pratiqué l'examen, celles-ci ne présentaient pas de microbes. Ce fait, toutefois, n'a pas grande valeur à cause des pansements antiseptiques appliqués sur les parties ulcérées avant l'opération. D'un autre côté, ces microbes ont fort bien pu être apportés par le sang, comme cela avait évidemment eu lieu dans le cas de tumeur mammaire de la chienne dont nous venons de parler.

Un autre fait histologique constaté sur cette tumeur nous semble mériter d'être signalé ici. On a vu plus haut qu'en certains points de la tumeur, et particulièrement au niveau des parties ulcérées, on observait des espèces de bourgeons saillants.

A leur niveau l'épiderme semblait épaissi et exfolié. Ces bourgeons étaient évidemment destinés à s'ulcérer, et l'on pouvait, par leur comparaison, suivre les divers degrés du processus ulcératif. Au niveau de ces bourgeons, il existait une intéressante altération de la peau. La figure 12 représente une portion d'une coupe pratiquée au niveau de l'un de ces bourgeons.

On constate d'abord un épaississement de la couche cornée (*e*) ; au-dessous, on voit la couche de Malpighi qui est le siège de modifications considérables (M). Sur certains points, elle présente une épaisseur à peu près normale (M'). Ailleurs cette épaisseur est presque décuplée, et on observe l'existence de prolongements irréguliers qui s'enfoncent dans la profondeur (*p p'*). Quelques-uns de ces prolongements sont en outre le siège d'un phénomène intéressant : l'évolution des cellules malpighiennes y présente un trouble comparable à ce qu'on observe dans certaines tumeurs épithéliales et qui aboutit également ici à la formation de véritables *globes épidermiques* (*gl*). En *a* se trouve un alvéole du tissu sarcomateux.

L'examen des noyaux secondaires développés dans les différents organes et pratiqué après l'autopsie n'a ajouté aucun fait important à ceux que nous venons de signaler.

XIV

DES SUPPURATIONS AIGUES DE LA MAIN ET DE L'AVANT-BRAS

(Leçon rédigée par M. le Dr Lyot, chef de clinique.)

Je ne veux pas laisser passer l'occasion de vous parler d'une question de pratique dont l'importance est extrême : vous m'avez vu hier faire une incision dans l'avant-bras d'une femme de quarante-deux ans, couchée à la salle Lenoir, et pénétrer méthodiquement jusqu'au-dessous de la couche musculaire profonde. C'est là que siégeait le foyer purulent.

L'histoire de cette malade est bien simple : elle s'est piquée au pouce le 19 mai, avec une baleine de corset ; notez la date, c'est il y a huit jours, et elle s'est contentée, comme pansement, d'un chiffon imbibé d'arnica. Dès le lendemain, elle éprouva de vives douleurs dans le pouce, s'étendant bientôt au poignet et à l'avant-bras jusqu'au coude. A son entrée à l'hôpital, quatre jours après la piqûre, on constatait, partant de la blessure du pouce, une rougeur œdémateuse s'étendant le long de l'éminence thénar et sur la partie dorsale de la main correspondante, jusqu'à l'avant-bras. Le gonflement œdémateux était si considérable et la douleur si vive qu'on fit un débridement sur la face dorsale au niveau de la commissure du pouce et de l'index, sans rencontrer de pus collecté. Ni cette incision, ni les bains de bras, ni les pansements antiseptiques n'ont fait cesser les douleurs extrêmement vives qu'éprouvait la malade. La fièvre d'ailleurs a persisté, et hier, j'ai constaté les signes d'une inflammation pro-

fonde de l'avant-bras. Il n'y avait qu'une rougeur légère, mais la partie inférieure de l'avant-bras avait pris une forme cylindrique; il était empâté, et sur la face antérieure, à environ deux doigts au-dessus du poignet, j'ai senti une fluctuation profonde. L'incision que j'ai pratiquée a ouvert une collection purulente qui était située derrière toute la couche musculaire, au-devant du carré pronateur.

J'ai trouvé dans ce fait l'occasion de vous fournir quelques notions sur les inflammations suppuratives du poignet et de l'avant-bras, étude toujours intéressante quoique souvent abordée depuis quelques années. Dans les auteurs du commencement de ce siècle, dans l'ouvrage de Boyer par exemple, il n'y a pas de chapitre consacré aux suppurations de la main; Bérard a esquissé cette histoire dans le Dictionnaire en trente volumes, mais c'est Velpeau qui, le premier, en a fait une bonne étude.

Dans un mémoire de Bauchet, son élève, on trouve distinguées deux formes, l'une franchement phlegmoneuse, l'autre qui n'est que la synovite des gaines tendineuses. C'est peut-être la première fois que l'on voit formulée cette séparation entre l'inflammation ayant pour siège les gaines tendineuses et celle qui s'est développée en dehors d'elle.

Avant Dolbeau, Velpeau avait bien décrit les suppurations en foyer qui apparaissent sur le trajet des vaisseaux lymphatiques enflammés. Gosselin a tracé plus tard de l'adéno-phlegmon un excellent tableau clinique. Dolbeau soutint à plusieurs reprises que les abcès profonds des membres et que les suppurations de la main étaient d'origine lymphangitique. Ses idées furent développées par son élève Chevalet dans une thèse intéressante.

Suivant cette théorie, que je n'ai admise qu'avec quelques réserves, dans l'article *Main et Poignet* du Dictionnaire de Jaccoud, les abcès profonds de l'avant-bras et les suppurations de la main seraient des collections périlymphangitiques.

Je ne suis peut-être pas tout à fait dans le vrai en parlant de lymphangite à l'avant-bras. Sappey décrit sur le trajet des lymphatiques profonds de l'avant-bras de petits ganglions, quelquefois rudimentaires et réduits à l'apparence de confluents lym-

phatiques, et il se peut que les suppurations profondes ne soient que des adéno-phlegmons de ces ganglions. Ce n'est là qu'une hypothèse; en tout cas, la théorie de Dolbeau, rattachant les abcès profonds à une lymphangite, me paraît être souvent l'expression de la vérité et je m'y rallie, en faisant toutefois certaines réserves relativement à sa généralisation.

Cette théorie a été surtout combattue par Gosselin et ses élèves qui ont cherché à démontrer l'existence primitive de la synovite suppurée des gaines de la main, alors que Dolbeau la considérait comme secondaire. Voici sur quels arguments s'appuyait Gosselin. Le principal est tiré de la description de la main d'un malade mort à la suite d'un phlegmon causé par une piqûre du petit doigt. On trouva à l'autopsie une inflammation suppurative bien limitée aux gaines. A cet argument, Gosselin ajoute que la théorie de Dolbeau ne peut pas être démontrée anatomiquement. C'est vrai, mais c'est précisément un des caractères de la lymphangite de donner lieu à des foyers siégeant loin de la blessure primitive, et personne n'hésite à rattacher à la lymphangite l'abcès de l'aisselle qui survient quelques jours après une écorchure de la main.

La deuxième objection de Gosselin, c'est que ces abcès devraient être sur le trajet des artères radiale et cubitale, parce que c'est là que passent les principaux lymphatiques profonds. Or, non seulement on peut voir des abcès suivre cette voie, mais il ne faut pas oublier que des lymphatiques accompagnent les vaisseaux interosseux, et ce sont précisément ceux-là qui se trouvent ordinairement atteints.

Gosselin fait remarquer enfin que ces phlegmons s'observent toujours à la suite de blessures du pouce ou du petit doigt. Cette affirmation est trop absolue, et, si chez notre malade, la blessure siégeait au pouce, remarquez qu'elle occupait la face dorsale de la première phalange. Quant aux raideurs tendineuses et aux adhérences consécutives, elles tiennent vraisemblablement à une synovite plastique, mais secondaire, comme celle qui porte sur les articulations du carpe et des doigts.

Nous admettrons donc deux formes de suppurations de la

main : la synovite suppurée primitive et la lymphangite avec abcès à distance. Je vais essayer de vous montrer comment on peut cliniquement, au moins dans un certain nombre de cas, faire le diagnostic entre ces synovites et ces lymphangites primitives.

Une considération de premier ordre, c'est le *siège et la nature de la blessure* qui a été le point de départ des accidents. Je vous rappelle que la gaine synoviale carpo-phalangienne externe envoie un prolongement le long du fléchisseur du pouce jusqu'à la deuxième phalange, et que la gaine carpo-phalangienne interne en envoie un jusqu'à la tête de la dernière phalange du petit doigt. Ainsi les blessures profondes portant sur la face palmaire de ces deux doigts doivent faire penser à une lésion directe de la synoviale.

Un second signe de valeur, c'est l'*attitude des doigts*, qui a quelque chose de caractéristique. Toujours, en cas de synovite, ils se fléchissent d'emblée vers la paume de la main, et cette flexion s'accentue de plus en plus. Si on cherche à les étendre de force, on provoque une douleur extrêmement vive, et, quelquefois, dans les premières phases de l'affection, on peut percevoir une sorte de crépitation amidonnée. Ce phénomène est de durée courte et inconstant dans les synovites suppurées; il indique une phase d'exsudation plastique qui est rapidement suivie de suppuration. On l'observe beaucoup plus souvent dans les synovites primitives sans plaie, particulièrement dans les synovites rhumatismales et blennorrhagiques.

Vous devrez rechercher aussi la douleur à la pression, qui est limitée au trajet anatomique des gaines, du moins dans la période qui précède la suppuration. Lorsque survient l'exsudation liquide, on constate une fluctuation qui reste encore, d'une manière générale, limitée à la région des gaines; je vous dirai tout à l'heure comment il faut s'y prendre pour la rechercher.

Voyons, d'autre part, les signes du *phlegmon lymphangitique*. Je vous ai dit quel était le siège de la blessure dans la synovite. Si, au lieu d'une plaie profonde palmaire, vous constatez une simple excoriation, placée sur la face dorsale ou sur les parties

latérales d'un doigt quelconque, vous serez en droit de penser au phlegmon lymphangitique. La déformation des doigts en griffe apparaît moins vite ; il est possible de les étendre à la phase initiale de l'affection, mais, plus tard, l'attitude devient la même, car il se développe fatalement un certain degré de synovite de voisinage.

Relativement au gonflement œdémateux, je vous ferai remarquer que, dans le cas de lymphangite, il est plus diffus, et tend à gagner promptement la face dorsale de la main.

Son siège de prédilection, c'est l'espace interdigital, et particulièrement, si la porte d'entrée est sur l'index, le premier espace interdigital. En ce point, l'infiltration peut être abondante et même donner la sensation d'une fluctuation très trompeuse, si bien que l'on est tenté d'y pratiquer une incision. L'œdème est donc plus précoce et plus diffus.

En ce qui concerne *la suppuration*, elle se montre d'une manière plus irrégulière dans le phlegmon lymphangitique et dans des régions moins fixes. Souvent elle apparaît d'abord à la face dorsale. A la région antérieure de la main, elle se développe dans l'intervalle des deux gaines, au niveau de ce tissu conjonctif qui entoure le nerf médian, mais elle ne reste pas cantonnée en ce point, et rapidement elle se diffuse jusqu'au niveau de l'origine des quatre derniers doigts. Alors, le diagnostic différentiel devient très difficile ; car, de même que l'inflammation du tissu conjonctif ne tarde pas à retentir sur les gaines, de même aussi l'abcès synovial fuse rapidement dans le tissu conjonctif, et, à une période un peu avancée des deux variétés d'inflammation, le foyer s'étend dans les mêmes limites. Cependant, dans la synovite, le passage de la suppuration au-dessus du poignet est à peu près inévitable, et se montre dès le début.

Je tiens ici à insister quelque peu sur la *recherche de la fluctuation*. Sachez d'abord qu'il ne faut pas s'en rapporter uniquement aux signes physiques pour affirmer la suppuration : vous vous exposeriez ainsi à ne la reconnaître que trop tardivement. Vous devez tenir compte d'abord de la durée de la maladie ; d'une manière générale, il est rare que le pus existe à l'état de

foyer circonscrit avant le sixième ou le huitième jour; toutefois, dans la synovite, comme la cavité est toute préparée, l'abcès peut être constitué au bout de trois ou quatre jours. Rappelez-vous qu'il n'y a pas de région où l'œdème ressemble autant à la fluctuation qu'à la main, particulièrement dans l'intervalle qui sépare l'index du pouce, où la peau est lâche et se laisse facilement soulever par l'infiltration.

Lorsqu'il s'agit de rechercher l'existence d'un prolongement au-dessus du poignet, l'exploration doit être faite par un procédé spécial où le pouce joue un rôle considérable. Vous placez l'un de vos pouces en travers, au-dessus du poignet, l'autre en long dans la paume de la main. Je vous rappelle que la pression doit se transmettre de telle façon que le doigt qui la perçoit ressente une poussée, de la profondeur à la surface, équivalente à celle du doigt qui appuie. Mais, dans le cas actuel, cette transmission est *lente à se produire*, parce que le pus ne passe que difficilement à travers l'étroit canal qui fait communiquer les deux foyers.

Chez notre malade de la salle Lenoir, cette recherche ne nous a permis de constater aucun foyer dans la paume de la main, mais nous a révélé une collection unique dans l'avant-bras.

En appuyant mes deux pouces au-dessus du poignet à trois travers de doigt l'un de l'autre, j'ai senti une fluctuation profonde. J'ajoute qu'à ce niveau il existait une rougeur superficielle et un œdème dans lequel le doigt laissait son empreinte; de plus la malade se plaignait de vives douleurs et avait de la fièvre (39° le soir).

Quelquefois, au moment où la suppuration est complètement collectée, il se produit une détente assez marquée dans la douleur et dans les phénomènes généraux. Il ne faudrait pas considérer ce phénomène comme indiquant la résolution du phlegmon; il ne s'observe guère d'ailleurs à la main, car l'aponévrose palmaire maintient par sa résistance la tension du foyer et entretient ainsi la douleur à un haut degré.

J'arrive au traitement des différentes variétés de phlegmons

de la main ; j'envisagerai les indications de l'intervention à trois périodes.

A la période du début, vers le deuxième ou le troisième jour, si par bonheur vous êtes appelé immédiatement, commencez par débrider et désinfecter la plaie qui a été le point de départ de l'infection. Les bains antiseptiques dans lesquels vous plongez la main et tout l'avant-bras ont un effet des plus heureux. Je me sers habituellement d'une solution phéniquée ne dépassant pas le titre de 1/400e, car j'ai remarqué qu'une solution plus concentrée provoque de l'érythème et quelquefois une éruption vésiculeuse.

Il est un autre traitement, bien délaissé à l'heure actuelle, qui, cependant, ne devrait pas être complètement abandonné ; je veux parler des émissions sanguines locales. Dans certains cas, ce moyen peut amener la résolution de l'inflammation, et lorsque vous vous trouverez en présence d'un phlegmon ne s'accompagnant pas des symptômes d'une infection grave, ne réclamant pas une intervention immédiate, le deuxième ou le troisième jour, vous pourrez être utile en prescrivant de bonnes émissions sanguines, à l'aide de sangsues appliquées au-dessus du poignet. Comme pansement, les cataplasmes doivent être proscrits, car il existe une plaie, et ce serait créer à côté d'elle un milieu de culture. Vous vous servirez d'une grande quantité de compresses de mousseline, imbibées d'une solution de sublimé à 1/2000e ou d'acide borique à 4 0/0, additionnée de laudanum. Vous aurez soin que le pansement s'étende largement au delà des limites de l'inflammation, et vous le recouvrirez de taffetas gommé ou de gutta-percha laminée, afin de lui conserver son humidité jusqu'au soir ou au lendemain, lorsque vous le renouvellerez.

A la deuxième période ou période de suppuration, vous abandonnerez les émissions sanguines. Les bains antiseptiques sont encore excellents, mais le bistouri doit agir. Où et comment faut-il conduire l'instrument? Avant tout il y a là une question d'anatomie topographique pour laquelle je vous renvoie aux traités spéciaux.

Le principal écueil est constitué par l'arcade palmaire superficielle qui, je vous le rappelle, est située en général un peu au-dessus du pli moyen de la main. Quelquefois, elle peut avoir anormalement un volume considérable. Ne faites donc pas d'incision au niveau de ce pli; incisez, soit au-dessous dans la partie inférieure de la main, soit au-dessus d'une ligne qui prolongerait le bord interne du pouce fortement écarté de la main. Incisez toujours verticalement, car dans la partie inférieure de la main il faut rester dans une direction parallèle aux artères et nerfs collatéraux des doigts et vous les éviterez en suivant l'axe des métacarpiens. Dans la partie supérieure de la main, il faut songer au nerf médian.

Pour toutes ces raisons, une fois l'aponévrose palmaire incisée, remplacez le bistouri par la sonde cannelée. Sur la face dorsale de la main, je vous signale particulièrement au niveau du premier espace interosseux le tronc commun des artères collatérales de l'index et du pouce, qui, né au niveau du point où la radiale perfore cet espace, est quelquefois très long et très gros, et court le risque d'être blessé. Si pareil accident vous arrivait, il ne faudrait pas craindre d'étendre davantage votre incision pour saisir les deux bouts du vaisseau.

Lorsque vous êtes appelé à intervenir *à la troisième période*, vous trouvez malheureusement trop souvent la main transformée en une véritable éponge imprégnée de pus; les gaines sont ouvertes, les articulations carpiennes sont envahies par la suppuration et sont le siège de craquements lorsqu'on les mobilise. Dans ce cas, il faut en venir à l'amputation. Mais sachez que c'est là une nécessité à laquelle il ne faut pas se résoudre hâtivement.

Lorsqu'on n'y est pas forcé par les complications septiques, alors même que la désorganisation de la main paraît très étendue, il faut attendre ce que vous donnera, après l'élimination des parties mortifiées, la réparation cicatricielle.

Dans tous les cas, alors même qu'une intervention hâtive aura limité l'inflammation, il est un traitement ultérieur indispensable pour lutter contre les raideurs articulaires et teendinessu

qui, si on les abandonnait à elles-mêmes, pourraient être cause d'une infirmité définitive. Prescrivez donc les bains aromatiques, le massage; imprimez des mouvements forcés à toutes les articulations des doigts; souvent vous aurez à lutter contre ces raideurs pendant une période qui peut durer de deux à six mois, mais si vous les combattez avec une opiniâtreté sans relâche, vous serez souvent surpris des excellents résultats que vous obtiendrez.

XV

SUR UN CAS DE FRACTURE SPONTANÉE D'UNE EXOSTOSE OSTÉOGÉNIQUE DU FÉMUR.

(*Gazette des hôpitaux* du 18 août 1891.)

Je viens d'examiner avec vous une jeune fille de vingt-deux ans, atteinte d'une affection assez commune, d'une exostose ostéogénique du fémur. Chez elle, toutefois, l'exostose offre une intéressante particularité. La saillie osseuse est légèrement mobile et les mouvements qu'on lui imprime déterminent une crépitation fine et profonde ; il s'agit donc d'une exostose à implantation pédiculée comme le sont d'ordinaire les exostoses ostéogéniques, mais dont le pédicule s'est rompu. Cette rupture semble survenue sous l'influence d'une simple contraction musculaire. La malade, en se levant d'une chaise, aurait senti un léger craquement. Depuis, les douleurs auraient notablement augmenté, et c'est par suite de ces souffrances plus grandes qu'elle vient demander notre intervention.

Cette variété d'exostose est fréquente chez les jeunes sujets, assez fréquente pour que, dans mes notes, j'aie pu en retrouver neuf observations. Les cas doivent être encore plus fréquents dans les services de chirurgie infantile. Ces exostoses se développent sur les parties latérales du cartilage de conjugaison unissant la diaphyse à l'épiphyse. C'est pour rappeler cette origine qu'on les a parfois désignées sous le nom d'ecchondroses. Elles ont

deux sièges de prédilection : le cartilage de conjugaison inférieur du fémur, le cartilage de conjugaison supérieur de l'humérus. Pour le fémur, elles paraissent un peu plus fréquentes au côté externe qu'au côté interne. On a pu également les rencontrer sur le tibia. Vous savez que les extososes de croissance sont fréquentes au niveau de la tubérosité antérieure de cet os. Mais ces exostoses diffèrent un peu de l'affection qui nous occupe en ce qu'elles sont sessiles et non pédiculées, englobant toute la masse de la tubérosité. Parfois les exostoses se développent simultanément sur divers points du squelette. J'ai vu un enfant de douze ans qui offrait une vingtaine d'exostoses disséminées. Il existe, au Musée d'anatomie pathologique de Lyon, le squelette d'un homme, dont tous les os, os longs, os plats, os courts, sont hérissés d'exostoses sessiles, en pointes, en crochets; le nombre de ces exostoses dépasse assurément une centaine. Ce n'est que par une véritable suractivité de formation du tissu osseux qu'on peut expliquer la production des exostoses, siégeant sur des points éloignés des cartilages épiphysaires et formés après l'ossification définitive de l'os.

Les exostoses ont, le plus souvent, une forme de crochet; au fémur, la concavité du crochet est dirigée en haut, ce qui s'explique par la traction des insertions musculaires. Les douleurs que déterminent ces exostoses sont souvent très vives. Elles tiennent tantôt au frottement des muscles pendant la contraction, tantôt à un certain degré d'ostéite, parfois à la production d'une petite bourse séreuse sur la surface de l'exostose, bourse qui devient le siège d'un hygroma. D'autres fois, au contraire, les douleurs sont nulles, la gêne fonctionnelle est à peine marquée; c'est ainsi que, chez trois des neuf malades que j'ai observés jusqu'ici, j'ai pu me dispenser de toute intervention. Aujourd'hui pourtant, l'ablation de l'exostose est devenue une opération absolument bénigne, grâce à l'antisepsie; mieux vaut donc la conseiller, ne fût-ce que pour éviter la crainte de l'accroissement ultérieur, que persister toujours dans l'expectation.

Autrefois, la crainte qu'inspiraient les plaies osseuses avait

suscité différents procédés, tels la fracture du pédicule de l'exostose. Cette fracture survenue accidentellement chez notre malade, était assez souvent faite volontairement par le chirurgien. On continuait à imprimer quelques mouvements pour empêcher la consolidation. Puis, quand on supposait les surfaces osseuses cicatrisées, on incisait et on enlevait l'exostose sans avoir besoin d'entamer l'os. J'ai moi-même essayé, autrefois, de combattre les douleurs sans produire de plaies osseuses, en faisant la section sous-cutanée des muscles qui recouvrent l'exostose. Dans un cas, opéré en janvier 1879 à l'hôpital Saint-Louis, j'ai obtenu ainsi une guérison parfaite.

Aujourd'hui, l'ablation se fait d'une façon très simple et très inoffensive au ciseau et au maillet. La surface d'implantation est très soigneusement régularisée à la gouge. Bien que la plaie soit minime, il est utile de la drainer, la surface de l'os donnant lieu à une exsudation sanguine assez abondante et qu'il faut évacuer. La réunion s'obtient en quelques jours.

Pour les exostoses de l'épiphyse inférieure du fémur en particulier, il faut avoir soin, pendant l'incision et la libération de l'exostose, de bien refouler le cul-de-sac supérieur de la synoviale pour en éviter l'ouverture. Cette ouverture n'offrirait aujourd'hui qu'un danger minime. Parfois même elle sera nécessaire pour l'ablation d'une exostose intra-articulaire. A une époque où l'asepsie était moins parfaite qu'aujourd'hui, en 1881, à l'hôpital Saint-Louis, j'ai dû, chez une jeune fille de dix-huit ans, enlever ainsi une exostose intra-articulaire extrêmement douloureuse. Nous avions employé le spray, la solution phéniquée au 1/20e pour les mains et les instruments. Et pourtant il survint une arthrite suraiguë qui, malgré une très large arthrotomie, amena la mort en quelques jours. Il n'est pas inutile de rappeler ces terribles accidents d'autrefois, pour bien vous convaincre que notre sécurité opératoire d'aujourd'hui serait encore compromise par la moindre négligence.

L'ablation de l'exostose supprime presque toujours immédiatement la douleur. Dans un cas, observé, en 1879, à l'hôpital Saint-Louis, j'ai vu, pourtant, celle-ci persister. J'avais fait,

d'abord, la myotomie sous-cutanée, puis, trois mois après l'ablation, les souffrances durant toujours, je pratiquai, quelques semaines plus tard, une trépanation du fémur au point d'implantation de l'exostose, trépanation qui soulagea la malade comme par enchantement. Cette exostose siégeait au côté interne, et, le fait a une petite importance, la douleur semble un peu plus tenace de ce côté que du côté externe, probablement par suite des insertions musculaires plus nombreuses et des frottements plus grands. J'observe, actuellement, un autre jeune homme, opéré en avril 1889, pour une exostose interne. Il ne souffre point assez pour demander la trépanation et pourtant il éprouve encore une certaine gêne en montant à cheval. Le siège de l'exostose offre donc, pour le pronostic, un certain intérêt.

J'ai préconisé à la Société de chirurgie la myotomie sous-cutanée (*Bull. de la Soc. de chirurgie*, 1879, p. 408). Ce mode de traitement, qui offre l'avantage d'être d'une très grande bénignité, peut rendre des services, comme le témoigne l'observation que j'ai rapportée; toutefois, grâce à la sécurité que nous donne aujourd'hui une antisepsie bien faite, l'ablation de l'exostose à ciel ouvert doit être la méthode de choix.

XVI

SUR DEUX CAS DE VAGINALITE PLASTIQUE

(Extrait de la *Gazette des hôpitaux*, du 2 juillet 1891.)

Je viens d'examiner devant vous deux malades atteints tous deux d'épanchements dans la tunique vaginale avec épaississement des parois. Cette affection a reçu, vous le savez, le nom d'hématocèle de la vaginale. La dénomination de vaginalite plastique ou exsudative est préférable. Assez souvent, en effet, l'épaississement de la tunique vaginale, qui constitue l'élément essentiel de la maladie, existe sans que l'épanchement soit hémorragique.

Le premier de ces malades est âgé de cinquante-cinq ans. Voici deux ans et demi que son scrotum a commencé à grossir. L'accroissement, assez rapide pendant un an et demi, est devenu beaucoup plus lent dans ces derniers mois. L'indolence est complète. A la palpation, on constate une tuméfaction si dure et si résistante qu'elle donne d'abord l'idée d'une tumeur solide. Ce n'est que par un examen minutieux qu'on arrive à constater une rénitence, une fluctuation profonde. Cette double sensation de dureté et de rénitence est caractéristique de l'hématocèle. L'opacité est, cela va sans dire, absolue.

Le second malade, âgé de cinquante-huit ans, offre une histoire clinique assez singulière. Le gonflement du scrotum remonte à un an. Il y a un mois, ce malade éprouva tout à coup d'assez vives souffrances. En l'examinant à son entrée, je cons-

tatai que la peau adhérait aux couches profondes dans une certaine étendue, qu'elle offrait une teinte ecchymotique. Actuellement, à la partie inférieure du scrotum, on trouve une plaque dure, épaisse. Par sa forme, cette plaque pourrait, à un examen superficiel, être prise pour le testicule. Mais la sensation provoquée par la pression n'est pas caractéristique. D'ailleurs, en continuant l'examen, on trouve nettement le testicule en son siège habituel. Il est donc probable qu'il s'agit, chez ce malade, d'une infiltration fibrineuse due à la rupture d'une hématocèle, peut-être même d'un simple hydrocèle. La rupture spontanée d'une hydrocèle, pour être assez rare, s'observe néanmoins de temps à autre. Cette rupture s'accompagne d'un certain épanchement sanguin.

Chez ces deux malades, le diagnostic est relativement simple. Mais dans d'autres cas, il vous sera assez difficile de distinguer la vaginalite plastique du cancer du testicule. Certes, quand vous percevez la sensation d'une tumeur à la fois dure et fluctuante, le diagnostic différentiel se trouve établi. Mais ce signe est d'appréciation délicate et manque quelquefois. La ponction ne suffit pas toujours à lever les doutes. Il est, en effet, possible que, dans une vaginalite plastique avec caillots épais, la ponction ne vous donne aucun écoulement. Deux signes offrent alors une grande importance : 1° l'évolution de l'affection; 2° la recherche du testicule. L'évolution est plus lente dans la vaginalite plastique que dans les tumeurs malignes. Au bout d'un an, cette tumeur maligne ne reste pas limitée; elle offre un volume considérable, quelquefois des bosselures, des parties ramollies. De plus, dans les tumeurs malignes, le testicule est complètement englobé et perdu dans la tuméfaction. Dans la vaginalite plastique, au contraire, il est d'ordinaire possible de le retrouver à la palpation. Assez souvent même, il fait, en quelque sorte, saillie en dehors de la tumeur, et dans quelques cas il est comme partiellement énucléé et très facilement reconnaissable, tant à sa forme qu'à la douleur spéciale que la pression provoque.

Quel est le traitement de cette affection? La ponction, le drai-

nage sont insuffisants. Le procédé de décortication, proposé par Gosselin, est loin d'être toujours praticable. Gosselin attribuait l'épaississement de la vaginale à un dépôt de fibrine à la face interne de la séreuse. Il cherchait à séparer les couches les plus nouvelles ainsi formées des couches anciennes. En réalité, des recherches histologiques que j'ai confié à M. Albarran m'ont montré qu'il y avait, non un simple dépôt fibrineux, mais une véritable prolifération conjonctive. Cette prolifération paraît surtout se faire aux dépens des cellules épithéliales de la face interne de la vaginale, ainsi qu'aux dépens de l'endothélium des vaisseaux. Sur la face interne, les couches de nouvelle formation sont constituées par du tissu conjonctif ferme, renfermant de nombreux amas cellulaires, renfermant aussi de nombreux vaisseaux à parois incomplètes et friables. Ce sont ces vaisseaux qui, en se rompant, donnent naissance aux exsudats hémorragiques. La face externe participe, elle aussi, au travail irritatif. Les adhérences avec le testicule, le canal déférent, sont d'ordinaire très intimes.

La séparation de ces couches, étroitement fusionnées, est souvent irréalisable. Aussi, après avoir incisé, j'essaye la décortication, mais presque toujours j'échoue dans ma tentative. Je résèque alors toutes les parties indurées et épaisses de la vaginale et je ne laisse que la portion adhérente au testicule et parfois une mince bande adhérente au canal déférent. Les téguments du scrotum constituent pour le testicule une enveloppe parfaitement suffisante, et j'ai pu, dans un cas, chez un malade de soixante-six ans, atteint de vaginalite plastique double, réséquer des deux côtés la plus grande partie de la vaginale et obtenir un résultat parfait.

Le premier de ces malades étant atteint d'un petit anthrax du coude, le second seul fut opéré dans cette séance. Après l'incision, on trouva, à la face antérieure du scrotum, le point de rupture de la séreuse. La cavité de la vaginale fut vidée du sang liquide qu'elle contenait. La plus grande portion de la séreuse fut enlevée, en partie par décortication, en partie par excision. Guérison par première intention.

XVII

DES SITUATIONS HABITUELLES ET EXCEPTIONNELLES DU TESTICULE DANS LE CAS DE TUMEURS DES BOURSES

Etant donnée une tumeur quelconque des bourses, le testicule occupe dans cette tumeur ou à côté d'elle une situation ordinairement la même, ou peu s'en faut, pour tous les cas. C'est du moins ce que disent les auteurs classiques. D'une manière générale, ils ont raison, mais de temps à autre vous observerez une exception bien capable de vous dérouter, si vous ne saviez pas que les règles dûment établies par les chirurgiens, sont quelquefois en défaut. C'est pour vous mettre en garde contre une erreur facile que je désire aujourd'hui vous faire profiter de mon expérience personnelle relativement à ce point spécial.

Je commencerai par vous rappeler ce qui se trouve partout, en ce qui concerne la situation du testicule dans le cas de tumeurs des bourses.

On peut diviser les tumeurs des bourses en deux groupes : celles qui se développent dans le testicule lui-même, celle qui se développent dans ses annexes ou dans leur voisinage proche. Des premières, je n'ai rien ou presque rien à dire, eu égard au point spécial que j'aborde. La seule question à résoudre est de savoir autant que possible si primitivement elles ont débuté dans le testicule lui-même ou dans l'épididyme, et une fois fait le diagnostic du siège primitif, de reconnaître la situation respec-

tive des deux parties constituantes de l'organe. Or ceci n'a vraiment qu'un intérêt médiocre au point de vue pathologique, l'inversion testiculaire ne pouvant guère, dans ces cas simples, donner lieu à une erreur.

Bien autrement importante est la détermination de la situation du testicule dans les cas suivants :

Voyons d'abord ce qui concerne les *hernies*. Celles-ci sont, ainsi que vous le savez, acquises ou congénitales. Seules les hernies inguinales descendues jusqu'à la partie inférieure des bourses, sont à considérer.

La hernie est-elle acquise, la partie déclive du sac vient se mettre en contact avec l'extrémité supérieure du testicule. Celui-ci, ainsi refoulé, peut perdre sa position normale et basculer ; mais quel que soit le volume de la tumeur, on le retrouve toujours indépendant à la partie inférieure de la tumeur, et son indépendance se manifeste de la façon la plus nette si on refoule en haut l'intestin et l'épiploon.

Il en est tout autrement dans le cas de hernie congénitale, et spécialement de hernie franchement vaginale, car les hernies congénitales funiculaires ne se distinguent guère des hernies acquises dans leurs rapports avec le testicule. Si la hernie est vaginale, le testicule est plongé au milieu des anses intestinales et de l'épiploon; il a perdu son indépendance et si, après la réduction, on parvient à le sentir nettement dans un point quelconque du sac, on constate que sa situation est sujette à de très grandes variations. Il peut être fixé tout à fait à la partie supérieur du sac, dans le cas d'ectopie, ou occuper un des points intermédiaires à l'anneau inguinal superficiel et au fond du scrotum. L'essentiel est de constater qu'il est dans le sac ; c'est la condition fondamentale du diagnostic de la hernie congénitale.

La reconnaissance du testicule est rendue difficile par la présense, dans le sac, de nodosités épiploïques, reliquat de poussées inflammatoires répétées ; elle l'est d'autant plus que la glande est souvent atrophiée et qu'elle peut manquer entièrement. La douleur spéciale provoquée par la pression entre les doigts du

corps qu'on suppose être le testicule reprend ici toute sa valeur diagnostique si le testicule est normal, mais elle n'en a plus guère si le testicule est atrophié.

Les *kystes du cordon* ne prêtent guère à l'erreur. Ils sont généralement séparés du testicule et de la tête de l'épididyme par un espace assez grand pour qu'on puisse sans peine s'assurer qu'ils en sont tout à fait indépendants, ceci sans préjudice de leurs autres caractères.

Par contre, les *kystes de l'épididyme*, qu'ils soient petits ou grands, ont des connexions si étroites avec la glande testiculaire qu'on peut, à un examen superficiel, se demander si le liquide n'occupe pas la cavité de la tunique vaginale. Cette remarque s'applique spécialement aux plus volumineuses de ces tumeurs, à celles dont les dimensions atteignent ou dépassent celles des plus grosses hydrocèles. Beaucoup d'auteurs en ont signalé qui contenaient plusieurs centaines de grammes de liquide. J'en ai ponctionné une, en 1866, alors que j'étais interne à l'hôpital Saint-Antoine, qui laissa échapper par la canule du trocart 1,100 grammes d'un liquide riche en spermatozoaires. Le malade étant rentré à l'hôpital quelque temps après, à cause d'une affection à laquelle il succomba, je m'assurai à l'autopsie que le testicule était entouré d'une petite tunique vaginale absolument indépendante de la grande poche qui la surmontait.

Dans ce cas, comme dans tous les cas analogues, le testicule occupait la partie inférieure de la tumeur; il y était étalé, par suite de la compression subie depuis plusieurs mois, et quoique sa mobilité fût bornée, on avait, en le palpant, la sensation nette d'un glissement facile sur une surface très lisse. Il avait donc en réalité gardé son indépendance.

En pareille circonstance, reconnaître le testicule est chose assez simple, mais les dimensions exceptionnelles de la tumeur liquide pourraient vous faire croire qu'il s'agit d'une collection renfermée dans la tunique vaginale, si vous négligiez la recherche de l'organe au voisinage duquel cette tumeur s'est développée et si vous ignoriez les connexions habituelles du testicule avec les hydrocèles et les hématocèles.

Avant de vous prouver par des exemples que la situation du testicule, dans ces deux derniers cas, est quelquefois identique à celle qu'il occupe dans le cas de kyste volumineux de l'épididyme, laissez-moi vous rappeler ce qui se lit à cet égard dans les ouvrages classiques.

Supposez une *hydrocèle* type. On sent habituellement dans un point de la partie postérieure de la tumeur une plaque résistante ne faisant point de relief à sa surface au niveau de laquelle la pression du doigt réveille la douleur caractéristique. Il se peut que cette plaque occupe la partie inférieure de la tumeur ou un point de la partie antérieure, mais en général le niveau de cette plaque résistante se confond avec celui des points voisins et vous n'avez pour vous guider que la sensibilité réveillée par le doigt explorateur. Le siège anormal de cette sensibilité indique une inversion du testicule et par suite un changement plus ou moins profond des rapports de la glande et de sa séreuse.

La même loi est applicable à la *vaginalite plastique* séreuse ou hémorragique, à cela près que l'induration se constate sur toute la surface de la tumeur et que la reconnaissance du testicule est entourée de plus de difficultés. La détermination de son siège précis aide peu au diagnostic justement parce qu'elle est très peu réalisable. Il n'en est pas moins vrai qu'en général cet organe ne fait aucun relief sur la convexité des bourses. Aplati et souvent atrophié, il se dissimule au milieu des tissus durs qui l'enserrent et le refoulent vers la cavité séreuse.

Sachez maintenant que la règle que je viens de vous rappeler et qui est exacte dans la grande majorité des cas, se trouve de temps à autre en défaut. Le malade que j'ai opéré sous vos yeux il y a peu de jours, vous a fourni par anticipation la preuve de ce que j'avance. Il présentait les signes d'une hydrocèle vulgaire, sauf une particularité qui a fait commettre une erreur de diagnostic à la plupart de ceux qui l'ont examiné, et parmi eux se trouvaient plusieurs candidats au Bureau central. Le testicule, nullement confondu avec la tumeur, faisait à sa surface une saillie notable et semblait en être indépendant. On le recon-

naissait à sa mollesse, à la sensation de pseudo-fluctuation perçue à son niveau, à son relief régulier et hémisphérique. Il était un peu aplati, mais non étalé et ses contours pouvaient être suivis avec le doigt.

Malgré l'indépendance du testicule par rapport à la tumeur, je diagnostiquai sans hésiter une hydrocèle ordinaire avec position anormale du testicule, tandis que les autres personnes qui avaient examiné ce malade, tombèrent dans l'erreur où elles devaient fatalement tomber, en diagnostiquant un kyste de l'épididyme superposé à un testicule atrophié. L'événement m'a donné raison; après l'incision de la poche, je vous ai montré la glande encore plus saillante du côté de la cavité qu'à l'extérieur, et je vous ai fait remarquer que c'était l'épididyme qui était resté dans cette cavité, tandis que le testicule proprement dit s'en était isolé au point de constituer extérieurement une saillie très notable.

Cet exemple n'est pas le seul que je puisse vous citer. Il y a environ trois ans, j'ai observé coup sur coup à l'hôpital Saint-Louis deux cas du même genre. Les deux malades auxquels je fais allusion étaient atteints de vaginalite plastique. La tunique vaginale était extrêmement épaissie, de sorte que le diagnostic d'hématocèle semblait s'imposer; cependant il n'y avait de sang que dans l'une des tumeurs, l'autre ne contenait que de la sérosité.

Ce détail n'a d'ailleurs pas grande importance, au point de vue de la question qui m'occupe. Ce qu'il faut retenir, c'est que dans les deux cas la tunique vaginale offrait une épaisseur de plusieurs millimètres et que dans l'un d'eux cet épaississement atteignait un centimètre. Si la situation du testicule avait été celle qu'on indique généralement comme normale, s'il avait été englobé dans la tumeur au point de ne faire aucun relief à l'extérieur, ces faits n'offriraient rien d'exceptionnel; mais, si je vous en parle, c'est que justement j'avais été frappé du relief formé par le testicule à la partie inférieure de la tumeur. Ce relief était tel que, dans le premier de ces faits, j'avais été très disposé à diagnostiquer un kyste de l'épididyme, et je n'avais été arrêté

sur cette pente que par la constatation d'une fixité relative de l'organe saillant.

Dans le deuxième cas, je ne passai pas par les mêmes hésitations, parce que j'avais tiré profit, pour mon expérience personnelle, de celui qui l'avait précédé de quelques jours.

L'incision de la tunique vaginale me permit, chez l'un et l'autre malade, de vérifier l'exactitude de mon diagnostic. J'ai trouvé, plongeant dans le liquide l'épididyme et la plus grande partie du testicule. Le relief extérieur n'était guère constitué que par le tiers ou le quart de cet organe.

Dans le courant de 1890, à l'hôpital Beaujon, j'ai eu à soigner un jeune homme atteint de tuberculose grave de l'épididyme. Or, chez lui, la tunique vaginale développée en forme de boudin remontait à une assez grande hauteur le long du cordon, et l'épididyme, situé à la partie la plus basse de cette tumeur, ayant acquis le volume d'une grosse noix, n'avait absolument aucun rapport avec la tunique vaginale.

Cela ne m'empêcha pas de diagnostiquer sans hésiter une hydrocèle symptomatique avec position anormale du testicule. Il y avait cependant à élucider un point important; on pouvait en effet se demander si des adhérences réunissant les deux parois de la tunique vaginale ne l'avaient pas totalement supprimée et si la tumeur liquide, de forme cylindrique, surmontant le testicule, n'était pas réellement un kyste du cordon ou même de l'épididyme. L'opération leva tous les doutes. L'incision de la tunique vaginale fit constater que le corps du testicule intact baignait dans le liquide à la partie la plus déclive de la poche; la partie saillante était constituée exclusivement par l'épididyme dégénéré très régulièrement en son entier et ayant acquis les dimensions d'une grosse noix.

Voilà donc quatre faits qui prouvent d'une manière péremptoire que le testicule n'occupe pas toujours la situation qu'on lui assigne dans l'hydrocèle simple, l'hydrocèle symptomatique, la vaginalite plastique simple ou hémorragique. Ce n'est pas tout de constater ces changements de situation; il

faudrait pouvoir les expliquer. Or la chose n'est pas tout à fait aisée dans tous les cas.

Vous avez pu remarquer que parfois le relief extérieur est formé par l'épididyme et parfois par le testicule lui-même. Dans le premier cas, on comprend qu'une inversion préalable suffise pour expliquer la bascule du testicule et la déclivité de l'épididyme par rapport à la glande elle-même; mais cette explication ne saurait s'appliquer aux cas où c'est le corps du testicule lui-même qui fait relief à la surface de la tumeur et où l'on constate la présence de l'épididyme du côté de la cavité. Ici il faut peut-être admettre un véritable décollement du feuillet viscéral de la vaginale sur la portion de l'albuginée la plus voisine du hile testiculaire, décollement difficile à comprendre, je dois le reconnaître, étant donné que l'adhérence des deux tuniques est très intime.

J'admettrais peut-être plus volontiers que, chez certains sujets, les rapports de la vaginale et de l'albuginée offrent une anomalie consistant en ce que ces rapports ne commencent pas aussi près du hile que dans les conditions normales et à ce qu'une portion de l'albuginée, non recouverte par la vaginale, se trouve en contact direct avec la tunique celluleuse du scrotum. Ce point d'anatomie normale mérite d'être élucidé; je puis vous annoncer sans commettre d'indiscrétion, qu'un de mes élèves, M. Sebileau, fait depuis quelque temps des recherches dans cette voie.

Il ne suffit pas de vous avoir signalé ces anomalies de position du testicule; il serait bon d'ajouter à cette notion d'anatomie pathologique l'indication d'un moyen propre à vous empêcher de prendre ces hydrocèles ou ces vaginalites pour des kystes de l'épididyme. Eh bien, ce moyen existe et je terminerai en vous l'indiquant.

Jamais le testicule ou l'épididyme saillant peu ou beaucoup à la surface de la vaginale distendue ne jouit de la mobilité qu'il possède dans les cas où il est surmonté par un kyste de l'épididyme et où par conséquent la tunique vaginale a gardé son intégrité. Dans ces circonstances, on doit toujours rechercher et on retrouve toujours le glissement normal du feuillet pariétal de

la séreuse sur la tunique albuginée recouverte du feuillet viscéral. Au contraire s'il s'agit d'un simple relief anormal du testicule ou de l'épididyme, ce glissement ne peut pas être perçu. On ne peut le provoquer par aucune manœuvre; toute impulsion imprimée au corps saillant se transmet à la tumeur entière et la déplace dans le sens de cette impulsion, si les bourses ne sont pas trop volumineuses.

Donc glissement évident dans un cas, fixité absolue dans l'autre, voilà les signes qui vous permettront d'affirmer que le testicule est ou n'est pas enveloppé par la tunique vaginale, que la tumeur est indépendante de la séreuse testiculaire ou que c'est réellement cette dernière qui est le siège de la collection liquide.

XVIII

DES INDICATIONS GÉNÉRALES ET DES RÉSULTATS DU CURETAGE UTÉRIN (1)

(Leçon rédigée par M. Pichevin, chef des travaux gynécologiques).

L'abrasion de la muqueuse utérine que Récamier avait préconnisée dès 1846, s'est relevée du discrédit dans lequel elle était tombée pendant plus de quarante ans. Le curetage de la matrice a été accueilli favorablement et pratiquée par la très grande majorité des chirurgiens. Cette opération qui avait tout d'abord suscité des craintes légitimes à l'époque où on ne la faisait pas antiseptiquement, a été reconnue simple, facile, bénigne et efficace. Depuis trois ou quatre ans on abuse même de la curette. Certains praticiens sont disposés à croire que cet instrument accomplit des miracles, arrête à coup sûr les hémorragies, tarit les écoulements leucorrhéiques, guérit toutes les salpingites, redresse l'utérus, etc. Le curetage est devenu à la mode et, à voir la pratique de quelques-uns, on serait tenté de penser que l'arsenal gynécologique pourrait se réduire à l'instrument inventé par Récamier.

(1) C'est à dessein que j'écris curetage avec un seul *t*. Cette façon d'orthographier est conforme à celle que l'on retrouve dans certains mots, tels que *épousseter*, qui signifie, se servir d'*époussettes*. De même cureter, c'est employer la curette. Le subtantif *curetage*, dérivé de *cureter*, doit, lui aussi, s'écrire avec un seul *t*.

Il faut se garder de tout enthousiasme irréfléchi. Après avoir traversé une période d'engouement, le curetage est entré dans la catégorie des bonnes opérations de la gynécologie moderne. Comme toutes les opérations, il a ses indications. Une expérience déjà assez longue a permis de préciser les cas où l'abrasion de la muqueuse utérine donne d'excellents résultats. On connait mieux maintenant la cause des insuccès.

L'indication la plus nette, la plus indiscutable du curetage utérin est l'endométrite du corps. L'hémorragie, qui est l'expression symptomatique de l'inflammation de la muqueuse du corps révèle la nécessité d'abraser la tunique interne de l'utérus. La présence de fongosités, de productions polypoïdes, quelquefois décelée par l'hystéromètre, complète et renforce l'indication. On peut dire, d'une façon générale, que l'hémorragie utérine dépendante d'une endométrite, doit être traitée et est merveilleusement guérie par l'emploi de la curette.

Toutes les fois qu'il existe une rétention placentaire, toutes les fois qu'on est en présence d'une septicémie puerpérale même avancée, il faut recourir à cet instrument sans perdre une minute. C'est parfois la seule chance de salut pour les malades.

L'indication du curetage est admise dans ces cas par la presque unanimité des chirurgiens et des accoucheurs. Dès qu'il y a des accidents, on intervient. Mais après une fausse couche, doit-on toujours introduire une curette dans la matrice, même quand il n'y a aucun phénomène inquiétant? Le curetage est certainement une opération bénigne, mais est-ce une raison suffisante pour le pratiquer dans tous les cas? Quand la fausse couche se passe sans incident, quand l'hémorragie est modérée, quand on a eu lieu de croire qu'il ne reste pas de grands débris dans la matrice, on ne peut admettre la nécessité de racler quand même la muqueuse utérine. L'absence de fièvre et de complications septicémiques contre-indique l'opération. Il y a lieu d'attendre ou mieux de faire simplement une antisepsie soignée du canal vaginal.

Que s'il se produit une élévation thermique ou une hémor-

ragie inquiétante, l'expectation doit faire place à une intervention armée immédiate.

L'endométrite du corps utérin, avons-nous dit, est l'affection qui réclame le plus l'abrasion de la muqueuse. On sait maintenant que les femmes qui ont des hémorragies imputables à l'inflammation de la muqueuse du corps, guérissent très bien, dès qu'on a gratté la face interne de la matrice. Les pertes de sang disparaissent et le plus souvent la menstruation se rétablit normalement.

Les résultats du curetage sont moins bons dans les cas de métrite parenchymateuse. Le muscle utérin peut être favorablement influencé, dans ces cas, par l'abrasion de sa muqueuse qui participe à l'inflammation. De l'action mécanique du curetage, il résulte pour lui une stimulation qui réveille sa contractilité; mais il faut reconnaître que la métrite parenchymateuse invétérée résiste davantage à l'action bienfaisante de la curette.

L'opération de Récamier n'est pas applicable à la métrite du col. C'est pour avoir transgressé ce précepte que certains chirurgiens ont couru au-devant d'un certain nombre d'échecs, qui, à un moment donné, risquaient de jeter le discrédit sur le curetage.

L'abrasion de la muqueuse cervicale, même avec une curette tranchante, ne réussit pas à tarir l'écoulement leucorrhéique dont la source se trouve dans les glandes si nombreuses et si profondément situées au milieu du parenchyme du col.

Si la malade est atteinte d'endométrite totale, une amélioration se produit. La curette a enlevé la muqueuse du corps. Les hémorragies cessent. Peu de temps après l'intervention, on voit apparaître, avec une opiniâtre ténacité, les flueurs blanches. C'est que le col n'a subi qu'un raclage insuffisant.

Pour traiter convenablement l'inflammation de la muqueuse cervicale, pour dilacérer les glandes kystiques qui se dérobent à l'action des curettes ordinaires, il est utile de se servir d'instruments un peu spéciaux. Déjà Emmet, dans son ouvrage, avait nettement posé l'indication d'une intervention plus complète. Il donnait le conseil de rompre les kystes de la muqueuse cervicale

au moyen de la curette à dents d'acier de Gaillard Thomas. L'instrument dont il s'agit se trouve figuré dans l'ouvrage du célèbre gynécologue de New-York. Les dents de cette curette sont bien capables de déchirer les poches kystiques du col.

Doléris, obéissant aux mêmes indications opératoires, traite, dans certains cas, la muqueuse du col à l'aide d'un instrument à dents qu'il appelle herse. Le résultat est le même. Nous avons eu l'occasion de nous en servir et nous nous en sommes bien trouvé.

Mais il faut être bien convaincu que le curetage de la matrice, même combiné avec le hersage, échouera fatalement chez certaines femmes qui ont le col profondément altéré dans sa structure et dans sa forme. La cervicite chronique, la dégénérescence fibro-kystique du col, l'éversion et l'ectropion invétérés réclament une opération spéciale, nous voulons parler de l'opération de Schrœder. L'amputation à deux lambeaux des deux lèvres du col permet d'enlever toute la muqueuse malade.

Il y a donc lieu de le répéter, le curetage s'adresse à la muqueuse du corps utérin. Si l'abrasion de cette muqueuse n'est pas complétée par un traitement approprié à l'état du col, l'opération échoue. La faute en est non pas à l'opération, mais au chirurgien, qui n'a pas saisi les véritables indications surgissant de l'étude d'un cas donné.

Il n'y a pas longtemps encore les complications péri-utérines étaient regardées par la presque unanimité des gynécologues comme des contre-indications formelles du curetage. Demarquay et Saint-Vel, Schrœder, Schultze, Emmet, Hart et Barbour, Hegar et Kaltenbach insistent sur la nécessité de constater l'intégrité des annexes, avant de pratiquer l'abrasion de la muqueuse utérine. Melek, élève de M. Pozzi, écrivait que les inflammations péri-utérines faisaient de l'utérus un véritable *noli me tangere* au point de vue du raclage.

Nonat est peut être le premier qui ait eu l'intuition de l'innocuité du curetage, même quand il existe des complications autour de l'utérus.

En 1883, Mundé déclarait que le curetage n'aggravait pas les inflammations péri-utérines.

Quelques accoucheurs pensaient que l'existence des complications autour de l'utérus n'était pas une contre-indication à l'abrasion de la muqueuse utérine, quand on était en présence d'endométrite septique, suite de couches ou d'avortement. Mais cette opinion n'était pas généralement admise, même par des chirurgiens hardis et amis du progrès.

C'est Walton qui le premier, en 1884, recommande, dans les cas de pelvi-péritonite, de paramétrite, etc., de dilater l'utérus et de pratiquer l'abrasion de la muqueuse malade. Son but est d'attaquer directement le microbe, cause des accidents septiques.

Poulet (de Lyon), le professeur Trélat et Doléris préconisent cette méthode de traitement. Pour ces auteurs, les salpingites, paramétrites, etc., même aiguës, ne sont pas des contre-indications du curetage. Bien au contraire, ces inflammations péri-utérines sont heureusement modifiées par l'opération de Récamier, combinée ou non à la dilatation forcée et prolongée.

A l'heure actuelle, on commence à voir un peu plus clair dans cette question de curetage appliqué au traitement des salpingites. Il est un fait certain, c'est que l'intervention qui porte sur la muqueuse utérine est bénigne, à condition que toutes les règles de l'antisepsie et de l'asepsie soient rigoureusement observées.

Nous avons dilaté largement l'utérus de beaucoup de nos malades. Nous avons introduit successivement dans la matrice des laminaires et des éponges cylindriques du volume de l'index et même du pouce. Nous avons abrasé la muqueuse utérine, même quand il y avait des collections salpingiennes. Toutes ces manœuvres ont été très bien tolérées. L'examen des feuilles de température démontre qu'il n'y a pas de réaction fébrile après ces interventions.

Il est bien entendu que toutes les manœuvres doivent être exécutées dans ces cas avec une grande légèreté de main et une prudence particulière. Il serait certainement dangereux de tirer avec force sur le col pour abaisser l'utérus, alors qu'il existe des

poches salpingiennes suppurées. La traction faite sur la matrice doit être modérée. Il ne s'agit pas d'abaisser l'utérus, mais de le redresser légèrement, de le maintenir à sa place, pendant qu'on est obligé de le repousser de bas en haut par le fait de l'introduction des bougies, laminaires ou éponges. La force de la traction doit être en rapport absolu avec la pression que l'on exerce en enfonçant les instruments ou les corps dilatateurs dans la cavité utérine.

Il nous semble démontré maintenant que le curetage de la cavité utérine reste possible, même lorsqu'il existe des salpingites catarrhales, simples, de petits hydrosalpinx ou hématosalpinx. La péri-salpingite peut être heureusement influencée par l'abrasion de la muqueuse du corps. Les malades qui ont des inflammations légères des trompes la supportent très bien. Cette opération combinée à la dilatation guérit même un certain nombre de ces salpingites; mais il faut bien remarquer que nous avons envisagé les cas qui ne se manifestent pas par des élévations de température, par des phénomènes réactionnels très marqués. La guérison survient dans un certain nombre de cas. D'autres malades ne sont pas modifiées. Les trompes restent ce qu'elles étaient auparavant; mais jamais nous n'avons constaté de poussées inflammatoires qui soient imputables à l'opération de Récamier.

S'il existe de la fièvre, des phénomènes septicémiques et péritonéaux, si l'on sent les annexes empâtées et très douloureuses, peut-on encore faire le curage de l'utérus? L'hésitation n'est pas permise dans les cas de septicémie puerpérale. Il faut agir énergiquement, afin de tarir la source de l'infection. Les phénomènes fébriles ne sont alors qu'une indication de plus pour opérer.

La même conduite doit être suivie toutes les fois qu'il existe dans la matrice un foyer microbien (débris de placenta utérin, polype sphacélé, etc.). On réussit à sauver un certain nombre de malades de cette catégorie. Nous avons eu cette année un succès qui nous démontre l'utilité de l'intervention active dans les cas de septicémie puerpérale. Un premier curetage avait

amené une amélioration dans l'état très grave de notre malade. La fièvre persistait. Un deuxième curetage, fait avec plus de soin par M. Pichevin, permit de ramener quelques débris de placenta putréfié. La guérison survint par la suite, grâce à des irrigations intra-utérines quotidiennes.

Mais doit-on toujours cureter l'utérus, quand il y a des accidents péritonéaux sous la dépendance d'une salpingite aiguë? Evidemment non; la conduite à tenir dépend des circonstances.

Il faut abraser la muqueuse et débarrasser la cavité utérine des produits septiques qui l'encombrent, toutes les fois que le foyer principal de l'infection se trouve dans la matrice elle-même. C'est ce que l'on fait dans la septicémie puerpérale. Si l'on ne réussit pas toujours, c'est que le mal a beaucoup dépassé ses premières limites, c'est qu'il y a des colonies microbiennes hors de l'utérus et en train d'évoluer pour leur propre compte.

Si la salpingite semble être l'origine unique des accidents fébriles, septiques que l'on constate, si l'utérus ne contient pas de produits infectieux, il faut attendre l'apaisement des phénomènes réactionnels, avant d'intervenir du côté de la matrice. Le curetage peut être et doit être différé. Lorsque les accidents dus à la salpingite menacent la vie, ce n'est plus le curetage qui est en cause, mais bien la laparotomie. S'il est vrai que dans la majorité des cas la temporisation doit avoir la préférence, ce n'est pas une raison pour rejeter systématiquement l'incision abdominale.

La dilatation suppurative des trompes doit nous inviter à dilater largement l'utérus et à faire le curage. Ce point spécial sera ultérieurement l'objet d'une clinique. Qu'il nous suffise de dire aujourd'hui que nous ne craignons pas la dilatation même quand nous savons qu'il existe un pyosalpinx, mais il faut que ce pyosalpinx soit peu considérable, peu adhérent et qu'il n'ait pas donné lieu à un très grand changement de direction de la trompe. C'est dans ces conditions seulement qu'on a le droit d'espérer que la dilatation gagnera l'orifice de la trompe et que l'évacuation de son contenu pourra s'effectuer.

Il faut que je vous entretienne maintenant d'une application encore récente du curetage. Vous avez probablement entendu parler de l'influence de cette opération sur les hémorragies qui accompagnent les fibromes de l'utérus. Quelques mots sur la pathogénie de ces pertes sanguines ne seront peut-être pas inutiles.

En France, Demarquay et Courty attirèrent l'attention sur les lésions de la muqueuse utérine dans les cas de fibro-myome de la matrice. On trouve dans le livre de Gaillard-Thomas, dans le traité de Hart et Barbour, quelques lignes sur les altérations de la muqueuse utérine chez les malades atteintes de fibrome.

Wyder, von Campe et Heitzmann ont insisté sur ces lésions et ont montré les rapports qui existent entre l'hémorragie des fibromes et les altérations de l'endomètre. Ces auteurs ont montré que l'endométrite accompagnait habituellement les tumeurs fibreuses de l'utérus. On a pu avancer, non sans quelque raison, que les hémorragies symptomatiques des fibromes utérins étaient sous la dépendance de l'endométrite concomitante. La conclusion thérapeutique qui devait découler de cette notion pathogénique, c'est qu'il fallait agir sur l'endomètre pour arrêter les pertes sanguines. C'est ainsi que le curetage a reçu une application nouvelle dans ces cas spéciaux.

Nous avons eu recours à ce moyen pour la première fois au mois de février 1887, sur une dame qui nous paraissait atteinte de fibromes utérins et que des hémorragies graves avaient mise en grand danger. Celles-ci ayant recommencé après une courte période d'amélioration, un deuxième curetage fut pratiqué, mais sans succès. Peut-être notre technique laissait-elle à désirer à cette époque déjà éloignée. Nous avons mieux réussi dans un cas encore récent observé ici même

Quelques observations, assez rares, il faut l'avouer, démontrent que le curetage a amené parfois l'arrêt prolongé des hémorragies dans le cas de fibromes. La cessation des pertes peut persister pendant plusieurs années; mais elle peut aussi n'être qu'éphémère; force est alors de recourir à une intervention plus active.

Il n'en reste pas moins établi que le curetage peut arrêter et arrête souvent sur-le-champ des hémorragies graves symptomatiques d'un fibro-myome utérin, qui mettaient la vie des malades en danger.

L'avenir nous apprendra jusqu'à quel point on peut placer sa confiance dans ce moyen thérapeutique souvent héroïque.

J'insisterai également sur les services que peut rendre le curetage explorateur. Sous ce nom, on a décrit une petite opération qui consiste à cueillir dans la cavité utérine, avec une curette assez fine, un ou plusieurs fragments spécimens de la muqueuse. Cette intervention bénigne permet de porter des diagnostics précis, dans des cas où il était impossible de se prononcer nettement d'après les signes cliniques habituels.

C'est en nous servant de la curette exploratrice que nous avons pu affirmer cette année l'existence d'un cancer du corps de l'utérus et faire l'hystérectomie vaginale à bon escient. Dans plusieurs autres circonstances, nous avons par ce moyen été fixé sur la véritable nature de l'affection que nous avions à combattre.

L'examen microscopique des lambeaux de la muqueuse ou des fragments enlevés à la surface de la cavité utérine nous a permis de porter des diagnostics précis; mais il ne faut pas croire que ce mode d'exploration soit infaillible. Certaines causes d'erreur l'empêchent d'avoir une valeur absolue. Par exemple : la curette peut ne pas atteindre le point malade, s'il est peu étendu et dissimulé dans une des cornes utérines; il se peut qu'elle ne ramène pas à l'extérieur des fragments suffisamment volumineux ou que les manœuvres de raclage aient assez défiguré les éléments morbides pour les rendre méconnaissables. Quoi qu'il en soit, il est bien démontré que le curetage explorateur est susceptible de fournir des résultats positifs auxquels on pourra se fier. On restera dans la note juste en ne tirant pas une conclusion absolue du résultat négatif de l'examen des fragments enlevés.

Deux mots, pour terminer, du curage appliqué au cancer inopérable du col.

Appliqué à l'épithélioma végétant, il donne des résultats assez bons. Il est bien entendu que c'est une opération purement palliative; mais, sauf dans certains cas à développement rapide où l'abstention est préférable, il a l'avantage d'arrêter les hémorragies et de modérer la marche envahissante du mal.

Mais, dans ces circonstances, les manœuvres sont beaucoup plus aléatoires. Les risques de perforation de l'utérus sont plus grands et exigent beaucoup de prudence.

Comme conclusion, je dirai :

1° Que le curetage est un excellent moyen thérapeutique contre l'endométrite du corps, très supérieur aux caustiques qui exposent beaucoup à l'atrésie du canal cervico-utérin et à la sclérose du tissu de la matrice.

2° Qu'il donne de bons résultats dans les rétentions placentaires et les septicémies puerpérales, lésions encore localisées.

3° Qu'il est insuffisant dans la métrite du col et qu'il faut lui associer soit le hersage soit l'amputation du col.

4° Que loin d'être toujours contre-indiqué dans le cas de lésions péri-utérines et des annexes, il peut trouver dans ces circonstances une application utile, sous les réserves formulées plus haut.

5° Que son efficacité n'est plus à démontrer contre les métrorrhagies des fibro-myomes utérins.

6° Qu'à titre de moyen explorateur il a fait ses preuves d'une façon indéniable, mais que cependant on ne peut lui accorder dans l'espèce qu'une valeur relative.

7° Qu'il a quelques avantages dans le traitement du cancer utérin, comme procédé palliatif.

8° Qu'enfin il y a lieu de se féliciter de la vogue rendue à l'opération de Récamier, avec cette restriction qu'il faut bien se garder d'en faire une application abusive.

XIX

DE LA DILATATION DE L'UTÉRUS COMME MOYEN DE TRAITEMENT DES SALPINGITES

Ce n'est que depuis peu de temps que l'on a osé agir directement sur l'utérus, dans les cas d'inflammation des trompes. Il suffit de parcourir les ouvrages de gynécologie publiés en France et à l'étranger dans ces dernières années pour se convaincre du changement qui s'est produit dans les idées et dans la pratique des chirurgiens sur ce point spécial. La salpingite était considérée comme une contre-indication absolue à toute intervention sur l'utérus. Aussi la surprise a-t-elle été grande quand ont paru les publications de Walton (de Bruxelles) sur la cure des pelvi-péritonites par la dilatation et le drainage de la cavité utérine. On a coutume de rapporter à l'année 1887 le premier travail de Walton sur cette question. La vérité est que la première publication du gynécologue belge remonte à l'année 1884. Plus tard, Doléris en France, Gottschalk en Allemagne et d'autres auteurs qu'il est inutile de citer ont fait connaître des observations qui semblent confirmer les résultats annoncés par Walton.

L'idée principale qui a présidé à l'invention de la méthode est la suivante: ne peut-on pas, en dilatant largement la cavité utérine, agrandir l'orifice tubaire, raccourcir le trajet utérin de la trompe, de façon à en obtenir la désobstruction? Les auteurs mentionnés plus haut ont cité des faits qui paraissent prouver que ce but peut être atteint, du moins dans un certain nombre de cas.

Des objections théoriques furent élevées contre cette pratique. On nia même la possibilité de l'évacuation d'une collection tubaire par le canal utéro-vaginal. M. Terrillon pense que la dilatation de l'utérus aurait plutôt une tendance à aplatir les parois du canal utérin de la trompe et à en oblitérer la lumière. M. Pozzi ne croit guère à la guérison d'une salpingite par la méthode que préconise Walton.

Le chirurgien de Lourcine pense que les évacuations qui ont lieu à travers l'orifice externe du col proviennent, non pas de l'intérieur de la trompe, mais de la cavité utérine. De là à nier que les collections tubaires ne puissent s'ouvrir spontanémen dans l'utérus, il n'y avait qu'un pas, et ce pas, on a essayé de le franchir.

L'évacuation du contenu des trompes dans la cavité utérine est une éventualité admise par les anciens observateurs. Scanzoni avance que l'hydropisie profluente des trompes (Rokitansky) est un fait parfaitement démontré. R. Barnes professait la même opinion. Schrœder ne mettait pas en doute la possibilité de l'évacuation des collections tubaires par les voies naturelles. Martin et d'autres auteurs non moins recommandables sont du même avis. L'*hydrops tubæ profluens* est une variété de salpingite que les auteurs admettent volontiers.

On s'est adressé à l'expérimentation sur le cadavre pour trancher le différend. M. Delbet a dilaté des utérus et a observé ce qui se passait du côté de l'*ostium uterinum*. Chez une femme atteinte de salpingite double, il put faire passer dans l'utérus le liquide d'une injection poussée dans la trompe. Dans un autre cas, M. Delbet put évacuer par l'utérus le pus contenu dans une trompe. La matrice avait été assez largement dilatée.

Il est certain que l'on ne peut pas comparer ce qui se passe chez une femme vivante avec ce que l'on réalise sur l'utérus d'une femme morte depuis plus ou moins longtemps. Mais le fait matériel est bon à retenir : une trompe obstruée peut, sous l'influence d'une pression dirigée dans un certain sens, s'ouvrir pour permettre l'évacuation d'une collection contenue dans sa cavité.

L'anatomie pathologique démontre, il est bon de le faire remarquer, que l'occlusion de la trompe n'est pas définitive. Parfois il y a simplement obstruction, et celle-ci siège à l'*ostium uterinum*.

Que faut-il obtenir pour voir se produire la désobstruction du canal? Une simple nécrose des tissus qui constituent l'*ostium uterinum*, un excès de pression intra-tubaire occasionné soit par l'accumulation de plus en plus grande de liquide, soit par la contraction de la tunique musculaire, ne suffisent-ils pas théoriquement pour expliquer l'évacuation d'une collection de la trompe? La dilatation utérine détruit les fongosités qui peuvent boucher l'orifice tubaire. De plus, la matrice en se dilatant diminue d'épaisseur. Le trajet intra-utérin de la trompe perd ainsi de sa longueur; les parois qui limitent l'ouverture s'étalent. A un moment donné, la partie la plus interne du trajet se confond avec la paroi utérine proprement dite.

Quoi qu'il en soit de ces explications théoriques, il n'en reste pas moins certain que des cliniciens ont observé l'évacuation spontanée du sang, du pus contenu dans la trompe par le canal tubo-utéro-vaginal. J'en ai observé moi-même des exemples.

Dans quelques cas, il n'est pas possible de mettre en doute la réalité du phénomène, malgré les affirmations de quelques chirurgiens. Quand une femme porte sur la partie latérale de l'utérus une tumeur liquide qui présente tous les signes d'une collection salpingienne, quand cette tumeur diminue ou disparaît entièrement en même temps qu'il s'écoule une quantité plus ou moins abondante de pus, de sang ou de sérosité par l'orifice externe du col, il y a lieu d'admettre qu'il s'agit bien d'une évacuation tubaire par les voies naturelles. Parfois même la pression sur le contenu de la trompe, à travers la paroi abdominale, détermine l'écoulement du liquide dans le vagin.

Faut-il admettre avec Pozzi que le liquide qui sort de l'orifice inférieur du col provient de la cavité utérine? Cet auteur déclare qu'il y a parfois contraction spasmodique du col, au niveau de l'orifice interne, d'où rétention du liquide contenu dans la matrice. Sous l'influence des contractions utérines, le liquide

provenant de l'utérus force la barrière de l'orifice interne et s'écoule au dehors.

Cette explication est peut-être exacte dans quelques cas, mais elle ne saurait s'appliquer à tous les faits observés. D'abord, la quantité de liquide qui s'échappe est parfois si considérable qu'on ne peut raisonnablement pas lui assigner une provenance utérine. En second lieu, l'évacuation d'une collection utérine ne donnerait pas lieu à la diminution ni surtout à la disparition d'une salpingite kystique.

Enfin, l'écoulement du pus, du sang ou de la sérosité se produit parfois quand l'utérus est largement dilaté, soit par une laminaire, soit par une éponge, soit par de la gaze. Nous avons nettement constaté ce fait dans un cas. L'évacuation d'un liquide couleur chocolat eut lieu le dixième jour de la dilatation. La palpation et le toucher vaginal combinés démontrèrent que la collection salpingienne n'existait plus. Cette malade a été complètement guérie. Dans d'autres cas, quoique la collection salpingienne fût plus difficile à reconnaître, la cessation d'une douleur latérale fixe, à paroxysmes violents, nous permit d'affirmer qu'il y a eu évacuation d'un tronçon de trompe sous l'influence de la dilatation.

Nous pensons donc que, dans certains cas, la dilatation utérine, surtout combinée avec le curage, peut amener la guérison momentanée ou définitive de salpingites kystiques.

Mais ce serait méconnaître les avantages de la dilatation utérine appliquée à la cure des inflammations de la trompe, que de l'appliquer seulement dans le cas de salpingite en apparence enkystée. Il est d'observation journalière que certaines salpingites légères guérissent par la dilatation suivie du curage. Les salpingites catarrhales, les périsalpingites sont très heureusement influencées par cette méthode mixte.

Ce résultat sera d'autant mieux obtenu qu'on maintiendra plus longtemps l'utérus dilaté au moyen du tamponnement avec la gaze iodoformée ou avec la gaze simple antiseptique, imbibée de glycérine aseptique. On peut supposer que l'afflux de liquide provoqué dans les parois utérines par la présence d'un corps

étranger exerce une action révulsive sur les annexes, ou que simplement l'abrasion de la muqueuse des angles facilite mécaniquement le passage du liquide contenu dans les trompes.

Ceci nous amène à dire quelques mots de la technique qu'il faut suivre pour obtenir, dans quelques cas, l'évacuation des collections tubaires.

Walton, le protagoniste de cette méthode de traitement, agit d'une façon un peu spéciale. Il fait la dilatation immédiate progressive à l'aide de différents instruments métalliques. Dans la même séance, le gynécologue belge introduit dans la matrice les dilatateurs de Priestley, de Pajot, d'Ellinger, de Sims, et termine avec celui de Schultze, le plus puissant de tous. Quand l'utérus est largement béant, Walton pratique le curetage et fait une large irrigation de la cavité de la matrice sous une pression assez forte. Il la bourre ensuite avec de la gaze iodoformée.

Nous employons une méthode un peu différente. La dilatation est commencée avec des laminaires et continuée avec des éponges pendant une semaine environ. Lorsque nous l'avons poussée aussi loin possible, lorsque deux doigts juxtaposés peuvent pénétrer jusque dans le fond de la cavité utérine, nous faisons le curage, s'il nous semble nécessaire, et nous remplissons la matrice avec de la gaze aseptique imbibée de glycérine aseptique. Ce tamponnement est maintenu pendant une semaine, deux semaines et même davantage. En somme, le procédé dont nous nous servons est celui qui a été préconisé par M. Doléris.

Cette thérapeutique intra-utérine réussit-elle toujours? Non, certes. Beaucoup de salpingites lui résistent. Il faut reconnaître que les salpingites parenchymateuses et qu'un grand nombre de collections de la trompe ne subissent qu'une amélioration passagère. Certaines conditions, qu'il faut s'attacher à reconnaître à l'avance, rendent l'échec certain.

On ne peut espérer l'évacuation de collections situées loin de l'orifice utérin, ni des pyosalpinx très volumineux et très adhérents. Il existe parfois des oblitérations totales et multiples le long de la trompe, Les lésions parenchymateuses sont si

accentuées chez quelques malades qu'elles constituent la lésion principale. Enfin les masses dures formées par la trompe et par l'ovaire ne sont naturellement pas susceptibles de rétrocéder sous l'influence de la dilatation utérine. Dans certains cas, nous avons assisté à l'évacuation progressive des trompes, mais les lésions parenchymateuses ont persisté, et malgré la diminution du volume des masses salpingo-ovariennes, nous avons été obligé de pratiquer la laparotomie.

Il serait donc absurde d'affirmer la possibilité de la guérison de toutes les salpingites par la dilatation utérine; mais nous ne croyons pas qu'on puisse en nier l'efficacité d'une manière absolue et nous sommes convaincu que bon nombre d'échecs sont imputables à une mauvaise technique.

Certains opérateurs se contentent de l'emploi des laminaires. Ils n'obtiennent qu'une dilatation insuffisante. M. Terrillon est très explicite à cet égard, dans le réquisitoire bref mais très sévère qu'il a prononcé contre la dilatation utérine appliquée à la cure des salpingites. « Ce qui rend encore cette théorie moins admissible, c'est ce fait d'observation journalière que la dilatation de la cavité utérine pratiquée avec une laminaire, quel qu'en soit le volume, ne porte nullement sur le fond de l'organe. Jamais la dilatation ne porte sur le fond de l'utérus. L'exploration digitale permet de constater la réalité de ce phénomène. »

En réalité la dilatation que pratique M. Terrillon ne ressemble aucunement à celle que nous obtenons avec des éponges ayant, au moment de leur introduction, le volume de l'index et même du pouce. Lorsque l'on retire une grosse éponge qui a pénétré jusqu'au fond de l'utérus, la cavité du corps est largement béante.

M. Terrillon a donc raison de dire que la dilatation avec la laminaire ne remplit pas le but que l'on se propose. Il s'agit précisément de dilater le fond de l'organe, autant sinon plus que le col. Pour y parvenir, il est indispensable de se servir de l'éponge et de maintenir très longtemps la dilatation par le tamponnement.

XX

DE LA GROSSESSE EXTRA-UTÉRINE

(Leçon rédigée par M. le Dr Sebileau, agrégé de la Faculté.)

Voici l'histoire d'une malade à qui j'ai pratiqué récemment, devant vous, une laparotomie, et qui est, aujourd'hui, complètement guérie. Cette femme, qui a eu trois enfants après des grossesses et des accouchements normaux, a joui, jusqu'au mois d'août dernier, d'une excellente santé : sa menstruation était régulière; il n'existait chez elle aucun trouble génital. Pour la première fois, au mois d'août, les règles subirent un léger retard de quatre jours, qui se produisit dans le courant de septembre. En octobre, neuf semaines avant l'entrée de la malade dans mon service, des symptômes plus graves éclatèrent subitement; elle fut prise de douleurs vives dans le flanc droit, et perdit connaissance. Mais ces accidents furent de courte durée : sortie rapidement de son état lipothymique, la malade ne souffrit violemment que pendant quelques heures. Et l'on peut dire que la même soudaineté qui avait marqué le début des douleurs, marqua aussi leur disparition. Cependant, le lendemain, une assez grande quantité de sang noir s'écoula par la vulve : cette métrorragie dura huit jours, puis cessa; mais elle ne tarda pas à se manifester de nouveau, pour disparaître encore, de telle sorte que, sept semaines durant, notre malade perdit par intermittences du sang en quantité variable, l'hémor-

ragie subissant, au moment de la période menstruelle, une notable recrudescence.

C'est le 24 novembre que je pratiquai pour la première fois l'examen. L'utérus était devié à droite et, en avant, au-dessus de son bord droit, je sentais l'ovaire droit ; la trompe du même côté, fuyant sous le doigt explorateur, échappait à l'examen. A gauche, il était facile de percevoir, par le toucher vaginal, une tumeur ovoïde, du volume d'un gros œuf, jouissant d'une certaine mobilité, et refoulant la matrice qu'elle avait déplacée en se développant derrière elle.

Je diagnostiquai une dilatation de la trompe gauche, mais je ne voulus point me prononcer sur sa nature et son origine. J'éliminai cependant l'hydrosalpinx et le pyosalpinx, car il manquait à cette affection la métrite antérieure qui marque l'origine et le début de la salpingite inflammatoire. Je pensai que la trompe transformée en kyste contenait du sang, mais je ne préjugeai en rien la cause de cette lésion, et je conclus que l'extirpation de la tumeur par la laparotomie s'imposait. Je dois dire que la possibilité d'une grossesse extra-utérine me vint à l'esprit. J'interrogeai la malade : ses seins n'avaient pas grossi, ses règles, quelques modifications qu'elles eussent subies, ne s'étaient pas taries ; il n'existait ni nausées, ni vomissements. Je rejetai mon hypothèse. Et pourtant, comme il me restait quelque doute, le matin même de l'opération, je priai M. Pichevin, chef des travaux de gynécologie dans mon service, d'interroger à nouveau notre patiente. Elle lui confessa que son veuvage ne l'avait point empêchée de s'exposer à la grossesse, que ses seins avaient augmenté de volume, qu'elle avait vomi, qu'elle se croyait enceinte, mais qu'elle n'avait pas osé en faire l'aveu. M. Pichevin se prononça très fermement, sur ces symptômes, pour l'existence d'une grossesse extra-utérine, et l'événement est venu lui donner raison. Le même jour, en effet, je fis la laparotomie, et je rencontrai dans le petit bassin un kyste qui, libre de toutes connexions avec les organes voisins, adhérait pourtant au cul-de-sac de Douglas ; dans la partie inférieure de ce cul-de-sac étaient logés plusieurs caillots

fibrineux piquetés de rouge, qui n'avaient pas la couleur noire uniforme des caillots nouveaux ni la teinte blanc rosé des caillots déjà vieux; ils étaient, sans doute, le produit d'une hémorragie relativement récente.

A mon avis, cette hémorragie remontait à l'époque où la malade a présenté sa crise de douleurs aiguës. A ce moment, le kyste tubaire, rempli de sang, s'est rompu dans le péritoine. Je sais bien que les douleurs ont été surtout vives du côté droit; mais cette transposition de la douleur est un fait qui n'est pas très rare en chirurgie abdominale. Ce kyste était un kyste fœtal, et la déchirure des parois, qui a permis l'irruption du sang dans la cavité péritonéale, a aussi permis la chute de l'embryon dans le cul-de-sac de Douglas où il est mort et s'est atrophié. Dès ce moment le cours régulier de la grossesse a été interrompu, et les symptômes qui avaient signalé son début ont disparu; elle était alors à la sixième semaine de son évolution.

Une laparotomie assez facile, contrariée seulement par les quelques adhérences que je vous signalais tout à l'heure, nous a permis d'extraire de la cavité abdominale cette tumeur fœtale, dont nous avons fait un examen scrupuleux. La paroi externe du kyste était formée par la trompe dilatée en deçà du pavillon; la paroi interne par une membrane dans laquelle on a reconnu tous les caractères de l'amnios; entre les deux se trouvaient quelques caillots lamelleux; enfin, sur un point de la paroi interne, quelques villosités faisaient saillie, présentant tous les caractères de villosités choriales encore jeunes, parce que l'interruption du cours de la grossesse les avait arrêtées dans leur développement.

Ces cas de grossesse extra-utérine ne sont pas très rares; mais ils soulèvent touchant leur diagnostic, leur anatomie pathologique, leur évolution, leur traitement surtout, une série de questions très intéressantes, que je tiens à débattre devant vous.

Il existe, comme vous le savez, plusieurs variétés de grossesse extra-utérine; si l'embryon se développe dans la trompe, la

grossesse est appelée *tubaire*, et, suivant le segment où il s'implante, celle-ci est dite *tubo-utérine, tubo-abdominale, tubo-ovarique;* si l'embryon se développe à la surface de l'ovaire, la grossesse *ovarique* est constituée; s'il croît dans le péritoine, c'est la grossesse *abdominale*, et enfin la grossesse est *sous-péritonéo-pelvienne* ou *intraligamenteuse*, si le kyste fœtal siège entre les deux feuillets du ligament large.

A propos de ces deux dernières variétés, je dois vous dire que les anatomo-pathologistes ne sont pas d'accord; les uns pensent que l'œuf fécondé peut, dévié de sa voie normale, tomber dans le péritoine ou s'infiltrer, en quelque sorte, dans le tissu cellulaire des ligaments larges et y subir les lois normales de son développement; il existerait à ce compte des grossesses péritonéales et sous-péritonéales *primitives;* d'autres pensent, au contraire, qu'elles ne sont autre chose que le résultat de la chute dans un endroit différent, d'un embryon déjà développé dans la trompe; elles seraient, à leur avis, *secondaires.*

Voyons comment réagit chacun de ces organes sous l'influence de l'œuf qui se développe, comment le placenta se met en rapport avec eux pour le nourrir, et enfin ce que devient cet œuf ainsi ectopié plus ou moins loin de l'utérus, son domicile habituel.

Dès que l'ovule s'est greffé sur la muqueuse tubaire, les parois de la trompe s'hypertrophient pendant deux mois, puis subissent, par disparition de leurs fibres musculaires, une atrophie graduelle et se transforment en une simple lame de tissu cellulaire qui forme la couche la plus externe du sac fœtal; la muqueuse se développe, devient tomenteuse, et forme une véritable caduque. Sur elle, au niveau de ce qu'on pourrait appeler la *sérine tubaire*, l'œuf se fixe, grandit, et s'entoure de deux couches nouvelles qui lui sont propres, le chorion et l'amnios. Grâce à la gaine périphérique que lui forme la musculature de la trompe, il conserve d'habitude, sur les tissus voisins, une mobilité complète.

Lorsque l'ovule tombe dans la cavité péritonéale, il se forme bientôt autour de lui des exsudats plastiques, fibrineux, qui se

transforment en tissu conjonctif adulte et sont l'origine d'adhérences multiples entre le kyste fœtal et les organes abdomino-pelviens, les ligaments larges, la vessie, l'ovaire, l'utérus, le foie et la rate. Ces adhérences sont ordinairement très vasculaires. J'en dirai autant de la grossesse tubo-ovarique et de la grossesse ovarique.

Ce qu'il y a de curieux dans la grossesse extra-utérine, ce sont les modifications que subit l'utérus : il devrait, semble-t-il, rester indifférent à la vie et au développement d'un embryon à la nutrition duquel il ne pourvoit point. Il n'en est rien. La matrice subit ordinairement dans sa structure et son volume des changements considérables, et ces changements sont d'autant plus accentués que le kyste fœtal se développe plus près de lui. Il s'hypertrophie en tous sens, en longueur surtout; le col lui-même devient plus gros, mais ne subit pas ce ramollissement si caractéristique, qui est un des meilleurs signes de la grossesse normale; la muqueuse se tuméfie, bourgeonne et se plisse; elle va même, quelquefois, jusqu'à se détacher, et forme ainsi une véritable membrane caduque, qui s'élimine bientôt, puisque aussi bien elle n'a aucune raison de demeurer dans la matrice; entre le corps et le col on voit souvent un bouchon muqueux qui ferme l'orifice cervical.

Les rapports du kyste fœtal et de l'utérus ne sont pas toujours les mêmes : dans la grossesse tubaire, celui-ci est refoulé du côté opposé; dans la grossesse abdominale, qu'elle soit primitive ou qu'elle résulte de la rupture d'un kyste tubaire, la matrice est repoussée en avant; mais, dans ce dernier cas, elle conserve une inclinaison latérale, la poche gardant toujours quelques-unes de ses attaches primitives.

Le placenta, qui ne présente rien de bien particulier dans la grossesse tubaire, est ordinairement volumineux et de forme irrégulière dans la grossesse abdominale; il se fixe en un point quelconque de la cavité péritonéale, mais plus spécialement dans le petit bassin; on l'a vu adhérer à la face postérieure de l'utérus, au mésentère, aux circonvolutions de l'intestin grêle, à la paroi abdominale.

Rien de plus incertain que l'avenir de l'embryon ectopié : il peut vivre jusqu'au terme de la grossesse, ce qui est relativement rare et ce qu'on ne constate guère que dans les cas de gestation sous-péritonéo-pelvienne. Alors, au moment où finit pour lui la vie placentaire les phénomènes prémonitoires de l'accouchement se manifestent chez la mère ; mais le travail n'aboutit pas. L'enfant meurt, joue tôt ou tard le rôle d'un agent infectieux et bientôt la femme est emportée par la septicémie ou une péritonite suraiguë; dans des cas plus heureux, celle-ci survit et évacue spontanément son fœtus, après suppuration du sac, à la faveur d'une perforation des parois abdominales, du rectum, du vagin ou de la vessie, mais elle doit faire les frais d'une interminable sécrétion purulente, qu'il est assez rare de voir se tarir en dehors de l'intervention chirurgicale.

Cette vie prolongée du fœtus ectopié, est, il faut le dire, l'exception; sa mort et la rupture du kyste pendant le cours de la gestation, sont les phénomènes ordinaires de la grossesse extra-utérine.

Quand l'embryon meurt de bonne heure, avant le troisième mois, il disparaît, se résorbe, et du sac tubaire, qui dès lors n'augmente plus de volume, il ne reste qu'une poche, dans laquelle le sang, produit par la rupture, s'accumule pour former un hémosalpynx; c'est le cas de la malade que j'ai opérée et dont je vous ai rapporté l'histoire.

Il devient alors très difficile, quand on est en présence de ces lésions, d'établir leur pathogénie : il faut en pratiquer l'examen attentif, reconnaître la structure de l'amnios et du chorion, trouver les villosités choriales, et plus cette recherche est tardive, plus elle risque de ne pas aboutir, car, avec le temps, il peut se faire une véritable résorption de la poche. Ce sont ces faits qui ont permis à des chirurgiens de prétendre qu'il ne fallait jamais reconnaître aux dilatations tubaires hématiques une autre origine qu'une grossesse extra-utérine antérieure.

A une période plus avancée de la gestation, le fœtus subit la dégénération graisseuse, s'atrophie, et on en trouve les débris dans le contenu du sac; plus tard, enfin, quand il approche

du terme de son développement, il s'enkyste, subit la dégénération calcaire, et, sous le nom de *lithopédion*, se transforme en un véritable corps étranger, qui, suivant les cas, pourra rester absolument inoffensif pendant dix, quinze, vingt, quarante ans, ou bien, au contraire, déterminer autour de lui des phénomènes d'inflammation et de suppuration, grâce auxquels il pourra être éliminé, si la femme ne succombe pas à la péritonite et à la septicémie.

La mort du fœtus est, on peut le dire, presque toujours précédée, accompagnée ou suivie de la rupture de la poche; dans les premiers mois, comme je vous l'ai déjà dit, la membrane externe de celle-ci, formée par la trompe hypertrophiée, peut résister, et le kyste se transforme purement et simplement en un hémosalpynx; mais ce n'est pas l'habitude, et d'ordinaire c'est dans le péritoine que s'épanche son contenu. Dans les deux cas, dans le second surtout, des phénomènes graves accompagnent la rupture. Il se produit des douleurs violentes, des lipothymies, des syncopes; la mort survient parfois en quelques minutes, produite alors par ce qu'on appelle l'hématocèle foudroyante ou cataclysmique?

C'est pour parer à l'extrême gravité de ces accidents que quelques chirurgiens conseillent d'ouvrir sans retard le ventre et de nettoyer la cavité péritonéale à toute femme qui présente les symptômes que je viens de vous signaler. Je trouve ce précepte entaché d'erreur, et je vais vous en dire immédiatement les raisons.

Pour légitimer, en pareil cas, une laparotomie obligatoire, il faudrait : 1° que l'hématocèle provînt à coup sûr de la rupture d'un kyste fœtal; 2° que la mort fût la suite inévitable et constante de ces hémorragies, dont les allures sont, au début, si terrifiantes. Or, il n'en est rien. Je veux bien que l'hématocèle abondante et à début brusque soit souvent la conséquence de la déchirure d'un sac tubaire; je sais qu'à cet égard il ne faut pas tenir un grand compte des faits anciens qui se sont produits à une époque où la pathologie de la trompe était ignorée, et qui n'ont pas été l'objet d'un examen suffisant; mais je tiens pour

certain que toutes les hématocèles pelviennes, je ne dis pas seulement les petites hématocèles à marche progressive (cela va de soi), mais les volumineux épanchements à apparition subite, ne sauraient être attribuées à la grossesse extra-utérine. Comment admettriez-vous cette pathogénie, par exemple, quand l'hémorragie se produit, comme cela arrive quelquefois, huit ou dix jours après la parturition?

Quant à la mort, je prétends qu'elle n'est point fatale à la suite des accidents, en apparence si formidables, qui marquent le début de l'hématocèle. J'ai enlevé récemment les annexes de l'utérus à une dame qui, dix ans auparavant, avait eu une hémorragie pelvienne considérable, accompagnée d'accidents généraux tels que j'ai failli, à une époque où cependant l'ouverture du péritoine était encore bien redoutée, pratiquer l'opération. Elle aurait probablement succombé alors à la laparotomie, et il ne me paraît pas certain que de nos jours, malgré tous les progrès accomplis depuis lors, une malade se trouvant dans les mêmes conditions résisterait sûrement à une aussi grave intervention. Rappelez-vous qu'il ne s'agit pas ici d'une laparotomie vulgaire; vous opérez une femme anémiée, sans forces, en pleine période de choc péritonéal : les conditions sont détestables.

Il m'est difficile de vous dicter, à l'égard de l'opportunité de l'intervention en pareil cas, des lois absolues, mais je vous dirai volontiers : toute hématocèle à début rapide s'annonce par des symptômes très bruyants, une douleur poignante, des lipothymies, des syncopes; ne vous en effrayez pas outre mesure et attendez; si, trois ou quatre heures après le début, les accidents s'aggravent, opérez hardiment; sinon, différez toute intervention et attendez pour intervenir que la lenteur de résorption de l'épanchement ou sa transformation vous forcent la main. Vous serez alors dans de bien meilleures conditions opératoires, et vous sauverez bien des malades que vous auriez perdues par une intervention trop hâtive.

Le diagnostic de la grossesse extra-utérine est toujours difficile, souvent impossible. Aucun ne peut nous guider à coup sûr, des symptômes rationnels ou physiques qui lui appartiennent.

Les troubles digestifs, que vous constaterez quelquefois et qui sont même dans certain cas très prononcés, font souvent défaut; l'augmentation de volume des seins, l'élargissement de l'aréole brunâtre, l'hypertrophie des tubercules de Montgomery sont fréquemment observés, mais ne sont pas constants. Rien de plus variable encore que les modifications apportées à la menstruation par la grossesse extra-utérine, et rien, par conséquent, de plus infidèle que les indications qu'elles fournissent.

Il y a des femmes chez lesquelles les règles continuent avec leurs caractères habituels; chez d'autres elles offrent du retard, sont moins abondantes, durent moins longtemps et apparaissent irrégulièrement; ailleurs les pertes sont considérablement augmentées et se transforment même, pour quelques malades, en véritables hémorragies qu'aucune accalmie ne vient interrompre. Cette perte continue est certainement un des meilleurs signes de la grossesse extra-utérine; elle existait, comme je vous l'ai dit, chez mon opérée, et c'est certainement elle qui nous a le plus sûrement guidés vers le diagnostic; mais sa valeur n'est que relative. Certains myomes, certaines variétés de salpingites produisent des ménorragies qui ne présentent aucun caractère différentiel particulier.

Au résumé, vous voyez que la grossesse ectopique peut rester, au point de vue clinique, absolument latente, et que dans les cas où elle engendre, soit dans l'appareil génital, soit dans des systèmes éloignés, des modifications apparentes, ces modifications ressemblent la plupart du temps à celles que la gestation régulière ou une affection utéro-tubaire peuvent produire; l'expulsion d'une fausse caduque elle-même, qui est, à n'en pas douter, un des meilleurs symptômes différentiels, ne doit pas suffire à entraîner votre conviction, puisqu'elle se manifeste dans certaines altérations de la muqueuse utérine capables de produire ce qu'on a nommé la dysménorrhée membraneuse.

Je dois vous dire cependant que, si la grossesse extra-utérine atteint une période avancée de son évolution, vous serez aidés dans votre diagnostic par quelques signes qui, dans la grossesse normale, acquièrent rarement un égal degré d'intensité : je veux

parler des douleurs qui sont vives et constantes, des coliques intestinales qui s'accompagnent souvent de diarrhée, des phénomènes de compression prononcée sur la vessie et le rectum, enfin et surtout des épreintes utérines qui deviennent plus vives à mesure qu'approche davantage le terme de la gestation, et qui, peu à peu, conduisent la malade au *faux travail*. Inutile de vous dire que ce faux travail, qui se manifeste d'habitude du septième au neuvième mois, rarement après le terme normal d'une grossesse ordinaire, n'aboutit pas, et qu'après une période plus ou moins longue de douleurs expulsives, la malade est vouée à tous les accidents immédiats et consécutifs de la rupture, à moins que, par bonheur pour elle, elle n'entre dans une phase de tranquillité apparente dont la durée dépendra de la tolérance de l'organisme vis-à-vis du corps étranger qu'elle n'aura pas expulsé; ainsi, vous ai-je dit, on a vu des lithopédions demeurer plus de quarante ans dans la cavité abdominale. Quelquefois le faux travail est suivi d'un accouchement véritable : on n'observe ce fait, du reste très rare, que dans les cas où le kyste fœtal occupe le segment interne de la trompe ; les accidents ressemblent alors, à la durée près, à ceux d'un avortement spontané.

Dans les quatre ou cinq premiers mois de la grossesse extra-utérine, l'examen physique de la malade ne nous donne généralement aucun renseignement d'une valeur absolue; le col, ordinairement dur et volumineux, est, dans d'autres cas, mais rarement, ramolli comme s'il s'agissait d'une grossesse normale. A droite ou à gauche de la ligne médiane, vous sentez une tumeur qui augmente assez rapidement de volume; cette tumeur est indépendante de l'utérus que vous pouvez quelquefois délimiter par une palpation attentive, et que, dans la majorité des cas, vous trouverez élargi, agrandi, déplacé latéralement, et séparé de la masse nouvelle par un sillon plus ou moins bien marqué.

Dans la dernière période de la grossesse, le diagnostic est plus facile : à ce moment, en effet, se manifestent des symptômes nouveaux qui dépendent, les uns du placenta, les autres du fœtus, les derniers enfin de la nature du kyste fœtal. Inutile d'ajouter, d'ailleurs, que plus la gestation est ancienne, mieux

il vous est facile de constater l'indépendance de l'utérus, l'irrégularité et la situation latérale de la tumeur, l'indifférence du col devant les progrès de la grossesse. Le placenta donne le frémissement et le souffle; le fœtus laisse percevoir les bruits de son cœur et donne la sensation du ballottement que vous reconnaîtrez d'ailleurs d'autant plus tôt que le kyste sera plus profondément logé dans le cul-de-sac utéro-rectal. Tous ces signes vous permettent de diagnostiquer une grossesse, mais ne suffisent point à vous entraîner vers l'hypothèse de son siège extra-utérin; il n'en est pas de même des renseignements que vous fournit l'examen de la poche fœtale elle-même.

Lorsque vous exercez le palper sur un utérus gravide ordinaire, vous avez la sensation qu'entre le fœtus et la paroi abdominale est interposée une couche qui gêne votre exploration et rend vos sensations moins nettes; votre palpation est en quelque sorte médiate, éloignée. Il n'en est pas de même pour le kyste fœtal; ses parois sont, comme vous le savez, très minces, aussi les parties fœtales se présentent-elles facilement à votre exploration; vous les sentez de près, sous la doublure musculaire de l'abdomen, et vous les délimitez facilement; vos sensations sont précises; votre palpation est pour ainsi dire immédiate et rapprochée. Je fais exception, cependant, pour les cas où le kyste est logé profondément dans le petit bassin, alors que vous ne pouvez l'explorer qu'à travers la masse intestinale, et pour ceux où, développé entre les deux feuillets du ligament large, il est protégé par une épaisse enveloppe.

Le diagnostic de la grossesse extra-utérine se présente quelquefois avec des difficultés plus grandes encore : je veux parler des cas où le fœtus est mort. Si cet accident survient dans les quatre ou cinq premiers mois de la gestation, vous n'en serez avertis que par la diminution de volume du kyste, conséquence de la résorption fœtale, et par sa transformation graduelle en une masse indurée, plus ou moins enclavée dans le petit bassin, et souvent analogue à une tumeur solide de l'ovaire ou de l'utérus. Quand le fœtus meurt après le cinquième mois, il se produit très rapidement une augmentation de volume et un ramol-

lissement notable du kyste. La première est due à la stase sanguine qui se manifeste dans le placenta dès que la circulation fœtale est supprimée et à l'exhalation de sérum sanguin qui en est la conséquence; le second aux modifications que subit le fœtus dans sa consistance dès qu'il a cessé de vivre, mais surtout à la plus grande quantité de liquide qui le sépare de la main exploratrice. Du même coup, vous observez chez la mère l'hypertrophie des seins avec expulsion de colostrum, et chez le fœtus la cessation des bruits du cœur.

Pendant longtemps, les chirurgiens sont restés désarmés devant la grossesse extra-utérine; toute intervention leur était défendue. Leur rôle se bornait à suivre et à étudier les efforts que faisait la nature pour débarrasser l'organisme du kyste et de son contenu; l'action n'était permise que lorsque la suppuration se faisait jour à travers la paroi abdominale ou le rectum. On se comportait alors vis-à-vis de la poche comme à l'égard de toute cavité phlegmoneuse et purulente; on tentait d'extraire les corps étrangers et de lutter par des lavages profonds contre la septicité du liquide. C'est encore ainsi qu'il faut agir, en présence d'un kyste fœtal suppuré; il importe de faciliter et d'activer le processus naturel d'élimination par l'incision des abcès qui se développent, par l'élargissement et la section large des trajets fistuleux, par l'extraction des ossements du fœtus, par la désinfection rigoureuse du sac.

Mais cette conduite, vous ne devrez la tenir que quand elle vous sera imposée par les circonstances; les chirurgiens de nos jours, enhardis pas les merveilleux résultats de la pratique de l'antisepsie, ne doivent plus, comme les anciens, laisser la grossesse extra-utérine évoluer; il ne convient plus seulement de traiter le kyste suppuré : il faut prévenir sa suppuration. C'est dire, en somme, que l'on doit considérer la grossesse extra-utérine comme une simple tumeur abdominale justiciable de l'intervention radicale, et commandant, par conséquent, l'extirpation par la laparotomie.

Mais ceci mérite quelques explications. Au point de vue thérapeutique, il convient de diviser les grossesses extra-utérines

en deux groupes : dans le premier doivent être rangés tous les cas où le fœtus n'a pas encore atteint l'âge de cinq mois ; dans le second tous ceux où il l'a dépassé.

Vous savez qu'il existe de nombreux exemples de kystes fœtaux dont le contenu s'est peu à peu résorbé ou s'est transformé en une masse calcaire parfaitement tolérée par l'organisme, à la façon d'un corps étranger inoffensif. Cette évolution particulièrement heureuse de la grossesse extra-utérine a suggéré à quelques praticiens l'idée de tuer le fœtus dans son sac, pendant les premiers mois de la gestation, et de le livrer ainsi, mort, aux efforts de la nature. On a voulu d'abord le prendre par la faim ; à cet effet Ritgen privait la mère d'aliments, et Keller lui faisait des saignées répétées. Elle seule souffrait et s'affaiblissait. Puis on a tenté l'empoisonnement, et c'est encore à la circulation maternelle qu'on s'est adressé : l'ingestion de la strychnine, les injections sous-cutanées d'ergotine, les onctions mercurielles ont tour à tour été employées et toujours se sont montrées plus nuisibles pour la mère que pour le fœtus. Tous ces procédés dangereux et inutiles sont à juste titre aujourd'hui tombés dans l'oubli. Deux seulement jouissent encore de quelque faveur : l'électricité et l'instillation, dans l'intérieur du sac, de chlorhydrate de morphine.

La méthode électrique (électro-puncture, faradisation, galvanisation) n'a point la bénignité qu'on serait tenté de lui accorder. Elle expose à la rupture du kyste et n'agit, du reste, que lentement, à la suite de séances répétées, nécessitant ainsi une temporisation préjudiciable à la malade, puisque les chances de mort par évolution spontanée du kyste augmentent à mesure que celui-ci avance en âge. Sur quarante-quatre cas où l'électricité a été employée il y eut deux morts, deux fois apparition de symptômes très graves et deux échecs absolus.

Les injections intra-kystiques de chlorhydrate de morphine me paraissent peu recommandables ; d'abord il faut employer une dose assez importante, trois centigrammes environ, qui peut déterminer chez la mère quelques accidents, puis, en pénétrant dans le kyste, on peut provoquer une hémorragie,

infecter la poche, perforer une anse intestinale. C'est là un procédé aveugle, qui n'a rien de chirurgical, et qui doit laisser le pas à la laparotomie.

Cette question de l'intervention radicale avant le cinquième mois se pose dans deux ordres de conditions différentes. Dans certains cas, le chirurgien a la main forcée par l'apparition soudaine d'accidents graves, mortels à brève échéance, provoqués par la rupture du kyste. Je vous ai déjà donné mon avis à ce sujet et je vous ai dit que, si porté que je sois vers l'intervention, j'estime qu'il n'y a pas toujours lieu d'opérer immédiatement les malades présentant des signes non douteux d'hématocèle intrapéritonéale, pour la double raison que ces épanchements de sang ne sont sans doute pas toujours d'origine kysto-fœtale et que souvent, après un début si effrayant, les symptômes s'amendent très rapidement; sachez donc attendre un peu, et n'intervenez que si réellement le danger se montre immédiat.

Dans d'autres cas, au contraire, la grossesse extra-utérine évolue sans accidents, vous avez le loisir de vous décider en faveur de l'intervention ou de l'expectation; quelle doit être votre conduite? Les avis sont partagés, mais je dois dire que la tendance actuelle est d'opérer toujours et quand même. Pour ma part, je n'hésiterais pas à pratiquer la laparotomie. Je sais bien qu'on peut m'objecter la vie du fœtus qui peut, en somme, venir à terme: mais c'est là un calcul dangereux. Dans la balance mettez d'un côté les chances d'existence de l'enfant et de l'autre les chances de mort de la mère, et vous verrez combien celles-ci l'emportent sur les précédentes. Si donc il existe un moyen certain, peu grave, de sauver la mère en prévenant les accidents ultérieurs, il faut l'employer, sans souci du fœtus; or, ce moyen, c'est le traitement par la laparotomie qui, dans l'espèce, ne présente guère plus de danger qu'une salpingectomie ordinaire.

Supposez maintenant le cas d'une grossesse ectopique ayant atteint son sixième mois. Si l'enfant est mort depuis quelques jours seulement, il convient que vous n'opériez pas. La circu-

lation placentaire se fait encore; les vaisseaux ne sont pas oblitérés, il y a de grandes chances pour qu'une hémorragie grave se produise au cours des manœuvres d'extraction. Vers le deuxième mois qui suit la mort du fœtus, le danger a beaucoup diminué, le placenta n'étant plus qu'un corps étranger sans grande vitalité. C'est donc cette période d'oblitération vasculaire que vous devrez, en règle générale, attendre, à moins cependant que des accidents généraux graves, provenant de la résorption et de l'infection qui en est la conséquence, ne vous obligent à intervenir plus tôt, éventualité avec laquelle il faut, du reste, assez souvent compter.

Le problème chirurgical devient plus difficile à résoudre. quand l'enfant est encore vivant. Il n'y a pas longtemps encore la laparotomie, pratiquée dans ces cas, donnait de si mauvais résultats que la majorité des chirurgiens et des accoucheurs conseillait l'abstention. Certes le danger de l'expectation était grand aussi, mais on courait au moins les chances d'une transformation du fœtus en lithopédion. Les progrès réalisés, pendant ces dernières années, dans la technique des opérations abdominales, ont changé l'aspect de la question, et il est bien démontré aujourd'hui que la grossesse extra-utérine, livrée à son évolution naturelle, constitue pour une femme un péril bien autrement grand qu'une laparotomie bien conduite. Il faut donc opérer, mais une difficulté surgit ici : quel moment faut-il choisir? Certains chirurgiens, pénétrés de la gravité de l'extraction tant que la circulation placentaire fonctionne encore, et forts des malformations du fœtus qui s'opposent souvent à sa viabilité, conseillent d'attendre sa mort et d'intervenir ensuite; d'autres, plus hardis, convaincus qu'une heureuse technique permet de lutter avec succès contre les pertes de sang et considérant que la vie du fœtus ne doit point être négligée, sont partisans de l'opération primitive.

Cette opinion est celle que je veux défendre aujourd'hui devant vous. Tout fœtus ectopique n'est pas, croyez-le bien, voué à la mort : nous avons aujourd'hui entre les mains de bons moyens pour conserver les enfants faibles, chétifs, et nous

n'avons pas le droit, en ce qui concerne le traitement de la grossesse ectopique, de ne pas tenir compte de la vie de ces petits êtres, puisque, d'autre part, la laparotomie bien faite ne nous paraît pas entraîner pour celle de la mère un danger sensiblement plus grand qu'une opération pratiquée quelques mois plus tard, à un moment où, après la mort du fœtus, des accidents septicémiques ont déjà pu se produire.

C'est donc l'intervention hâtive, vers le septième mois, que je préconise, dans les cas de gestation extra-utérine ayant dépassé le cinquième mois. Cette intervention, quelle doit-elle être? pour atteindre le sac, quelle voie convient-il de choisir ?

Faut-il ouvrir la paroi abdominale ou le vagin? D'une façon générale j'estime que l'élytrotomie ne saurait rendre, à beaucoup près, les mêmes services que la laparotomie. On opère toujours un peu en aveugle et trop à l'étroit dans le fond du cul-de-sac vaginal ; il est difficile de se rendre maître des hémorragies; enfin la présence de l'uretère et de l'artère utérine rendent dangereux des débridements étendus. Aussi mon avis est-il qu'on doit aborder le sac fœtal par la voie vaginale dans le cas seulement où le fœtus est déjà mort depuis un certain temps et où le kyste, plongeant dans l'excavation, est, pour ainsi dire, enclavé dans le petit bassin.

En toute autre circonstance, c'est à la laparotomie qu'il faut donner la préférence. Le ventre ouvert, on peut débarrasser la malade de son kyste fœtal par deux procédés différents : l'un, plus rapide, consiste à pratiquer l'extraction du sac en le décortiquant, comme on le fait pour les tumeurs incluses dans le ligament large; l'autre, plus lent, consiste à ouvrir la poche, à suturer chacune de ses lèvres à la plaie abdominale, à extraire le fœtus, à laisser le placenta se détacher peu à peu, et la surface interne bourgeonner lentement, à la faveur de lavages antiseptiques répétés : ainsi se traitent les kystes de l'ovaire, dont les adhérences trop étendues et trop fermes rendent l'extraction impossible; il est bon d'assurer la dessiccation du sac et du placenta, en tapissant les parois d'une couche épaisse de tannin ou de benzoate de soude aseptique.

Il faut pratiquer l'extraction d'emblée toutes les fois que cela est possible ; mais il est des cas où des adhérences trop larges et trop résistantes s'y opposent ; du reste, même dans les opérations les plus heureuses, il y a toujours à lutter contre l'hémorragie qui provient de la rupture des tissus nécessitée par l'énucléation de la poche ; aussi peut-on dire qu'au total l'incision du sac et le nettoyage de sa cavité, après fixation au péritoine pariétal, constitue un procédé plus facile, moins aléatoire, compensant largement, par l'absence de tout danger sérieux, la lenteur de la guérison qu'il assure.

FIN DES LEÇONS CLINIQUES

TROISIÈME PARTIE

RECUEIL DE FAITS CLINIQUES

I

Affections des os et des articulations.

1. — Rectification par l'opération de Pasquier-Lefort d'un moignon d'amputation de Chopart, dévié.

Sim..., âgé de 29 ans, entré le 18 novembre 1890, salle Malgaigne, n° 4, a subi il y a trois ans l'amputation de Chopart pour un pied bot équin consécutif à une paralysie infantile, qui s'était compliqué de lésions trophiques des téguments et des os de l'avant-pied. Le malade marchait franchement sur son talon après l'opération, mais au bout de trois mois, le pied commença à s'étendre progressivement et la marche se fit peu à peu sur le bout du moignon. Actuellement le moignon est en équinisme forcé, une ulcération persistante occupe son extrémité et la moindre marche est impossible.

L'intervention consista à pratiquer l'opération de Pasquier-Lefort, qui permit au talon de devenir à nouveau point d'appui. La friabilité des os empêcha de faire des sutures osseuses. Réunion immédiate. Le malade, revu au bout d'un an, marchait sans éprouver aucune gêne.

2. — Fracture du larynx, du maxillaire inférieur et des deux conduits auditifs externes par coup de pied de cheval.

Le nommé T..., camionneur, âgé de 55 ans, est renversé par un coup de pied de cheval au niveau de la face.

Pas de perte de connaissance.

Écoulement sanguin modéré par les deux oreilles.

Fracture de maxillaire inférieur à la hauteur des premières petites molaires gauches et plaie contuse de la lèvre inférieure.

Emphysème sous-cutané localisé à la région cervicale antérieure et sensibilité extrêmement vive à la pression sur le larynx. Pas de traces de contusion à ce niveau sauf une légère ecchymose consécutive. Pas de crépitation.

Salivation abondante, voix à peine perceptible, inspiration sifflante.

Impossibilité absolue de la déglutition, même des liquides, si bien que pendant dix jours l'alimentation dut être obtenue à l'aide d'une sonde œsophagienne à demeure passant par le nez. En raison de la direction du traumatisme qui avait porté sur le menton, de l'absence de signes cérébraux, l'écoulement sanguin par les oreilles fut considéré avec raison comme symptomatique d'une fracture des conduits auditifs externes.

Le malade, sorti au bout de six semaines, fut revu trois mois plus tard; il conservait une pseudarthrose assez peu mobile de son maxillaire inférieur. A cette époque, l'examen des deux conduits auditifs externes montrait une lésion identique : dans la partie antéro-inférieure une saillie osseuse en forme de pointe triangulaire à arête vive, perforant la peau du conduit, sans mobilité. Intégrité des deux tympans. Néanmoins l'appareil des transmission est très affaibli. Le diapason sur le crâne est parfaitement entendu, mais n'est plus perçu à une légère distance.

IMPLANTATION D'OS DÉCALCIFIÉS (1)

3. — Ostéite tuberculeuse de l'extrémité inférieure des os de la jambe. Résection sous-périostée des lésions (7 centimètres). Implantation d'un os de veau décalcifié de mêmes dimensions (Obs. résumée, *publiée in extenso in th.* Buscarlet, Paris, 1891).

R. R..., garçon de 16 ans, entré le 17 mars 1891, salle Malgaigne, n° 36.

Le début de son affection remonte à l'âge de 4 ans 1/2, époque à laquelle il fut traité par l'immobilisation du pied dans un appareil plâtré.

Depuis cette époque, à trois reprises se produisirent des abcès au niveau de la malléole externe.

(1) Pour la technique et les indications de ces implantations d'os décalcifié, voir la thèse d'un de mes internes, Dr F. Buscarlet : La Greffe osseuse chez l'homme et l'implantation d'os décalcifié. *Th.* de Paris 1891.

Actuellement, augmentation de volume de la jointure portant sur les os et les parties molles. Fongosités dans les gaines. Atrophie très prononcée du membre, marche impossible.

L'opération consista à enlever les fongosités par dissection, cureter un abcès, et à réséquer l'astragale et 7 centimètres du tibia et

Fig. 9. — Résection sous-périostée de l'extrémité inférieure des os de la jambe gauche et implantation des décalcifiés.

du péroné qui étaient érodés par les fongosités, graisseux et friables. Immédiatement la perte de substance fut comblée par un seul morceau d'os de veau décalcifié et conservé dans le sublimé, provenant du canon d'un jarret de veau. Suture par-dessus du périoste et des parties molles, sans drainage. Réunion immédiate sauf en un point par où s'écoula une abondante sérosité aseptique, sans aucune

réaction. Immobilisation dans un appareil plâtré. Au bout de deux mois, la consolidation commençait et au bout de trois mois, le malade marchait avec un appareil silicaté, bientôt remplacé par une chaussure à tuteur.

Le malade, revu depuis à plusieurs reprises, marchait facilement et

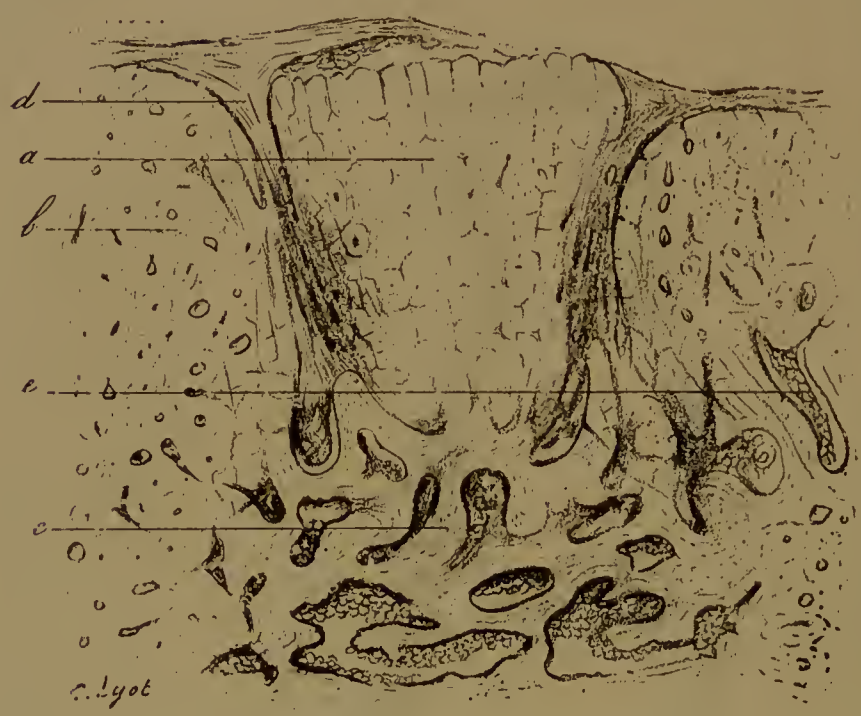

Fig. 10. — Coupe transversale du tibia de chien dans lequel est implanté un os décalcifié (58 jours).

a, Os décalcifié implanté. — *b*, Portion de tibia de chien. — *c*, Cavité médullaire remplie de tissu osseux aréolaire de nouvelle formation envoyant dans l'os implanté des prolongements qui le pénètrent. — *d*, Périoste et prolongements fibreux qui fixent les os l'un à l'autre. — *e*, Canalicules de Havers aggrandis.

sans fatigue, n'ayant perdu sur la longueur de son membre déjà raccourci antérieurement du fait de l'atrophie qu'un demi-centimètre.

4. Tuberculose du tarse. Résection du calcanéum de l'astragale et du scaphoïde. Implantation d'os décalcifiés (Obs. *in extenso in th.* Buscarlet, *loc. cit.*).

C. M..., jeune fille de 21 ans, entrée le 3 juin 1891, salle Lenoir, n° 19.

Cicatrices cervicales multiples d'adénites tuberculeuses. Teint

pâle, amaigrissement. Les lésions du pied ont débuté il y a trois ans. Tuméfaction violacée de tout l'arrière-pied due à des fongosités occupant les articulations tibio-tarsiennes, et tarsiennes surtout. Des fistules conduisent sur le calcanéum nécrosé, le moindre mouvement est très douloureux.

L'étendue des lésions semblait commander l'amputation de la jambe. Néanmoins je commençai par tenter la résection des parties malades. J'enlevai successivement le calcanéum, l'astragale, le scaphoïde; les fongosités furent extirpées à la curette. Je remplaçai l'astragale par deux gros morceaux d'os de bœuf décalcifiés placés entre les malléoles; à la place du calcanéum, je mis un long cylindre osseux dont le canal médullaire fut bourré de fragments d'os décalcifié. Sutures profondes au catgut et superficielles au crin de Florence; trois drains assurent l'écoulement des liquides qui fut abondant les premiers jours (sérosité). Au bout de deux mois, la cicatrisation était complète, à part une petite fistule; l'arrière-pied avait gardé sa forme, le talon seul était un peu raccourci. Quatre mois après l'opération, la malade marchait avec un appareil. Son état général d'ailleurs avait subi une amélioration remarquable.

La jeune fille a été revue au bout d'un an; le résultat plastique de l'intervention s'est très bien maintenu; toutefois il lui est impossible de faire de très longues marches sans souffrir de son pied. Il s'est formé un petit abcès froid à la partie interne qui a été guéri par des injections de glycérine iodoformée.

5. — Ostéomyélite du péroné et du quatrième métatarsien. Résection de la totalité du métatarsien et des deux tiers du péroné. Implantation d'os décalcifiés (Obs. *in extenso in th.*, Buscarlet, *loc. cit.*).

P. E..., 17 ans, entré le 12 mars 1891, salle Malgaigne, n° 4. Il présente deux foyers suppurés, l'un au niveau de la tête du péroné de la jambe droite, l'autre au niveau du quatrième métatarsien du pied gauche. On les incise jusqu'à l'os qui n'est pas dénudé. Néanmoins, au bout de trois mois, les abcès incisés restaient fistuleux. Dans une première intervention, le métacarpien nécrosé fut enlevé et remplacé par un os décalcifié de même dimension. Un peu plus tard, il fallut réséquer les deux tiers supérieurs du péroné auxquels on substitua deux gros morceaux d'os de bœuf décalcifiés placés bout à bout.

La tolérance des tissus pour l'os décalcifié fut ici, comme dans les autres cas, parfaite; toutefois, un trajet fistuleux persistait encore au bout de trois mois après les interventions et on en retira avec une

pince une petite lamelle osseuse provenant de la partie centrale des fragments transplantés qui n'avaient pas été suffisamment décalcifiés.

6. — Nécrose du premier métacarpien. Résection. Implantation d'os décalcifié. (Obs. *in extenso in th.*, Buscarlet, *loc. cit.*).

B. J..., 50 ans, entré le 3 juin 1891, salle Malgaigne, n° 37.

Tuberculoses ganglionnaires anciennes.

Trajet fistuleux au niveau du métacarpien du pouce gauche conduisant sur l'os augmenté de volume et dénudé sur une grande étendue. Fongosités violacées. L'opération consista à réséquer le métacarpien en totalité et à le remplacer par un os de chevreau décalcifié d'égale longueur. Deux petits drains. Réunion régulière, mais une fistule a persisté pendant deux mois. D'ailleurs, la régénération osseuse n'a pas eu lieu chez ce malade et le pouce s'est rétracté vers le carpe.

7. — Séquestre ancien du calcanéum. Évidement. Implantation secondaire d'os décalcifié (*in extenso in th.*, Buscarlet, *loc. cit.*).

H. F..., 57 ans, souffre du talon droit au niveau duquel existe une fistule depuis l'âge de 28 ans. L'opération consista à cureter des fongosités, et un foyer fétide au centre du calcanéum, contenant un séquestre en grelot du volume d'une noix. Vingt jours plus tard, la cavité tardant à se combler, après avoir gratté les bourgeons charnus on la remplit de fragments d'os décalcifiés. Au niveau de l'orifice, la peau fut avivée et suturée.

Le malade garda un certain temps une petite fistule avec écoulement insignifiant qui se tarit tout à fait.

8. — Ostéomyélite prolongée du tibia. Abcès de l'extrémité supérieure de cet os. Évidement. Implantation secondaire de fragments d'os décalcifiés (Obs. *in extenso in th.*, Buscarlet, *loc. cit.*).

A. P..., 32 ans, entré le 6 mai 1891, salle Malgaigne, n° 48.

A l'âge de 11 ans, ostéomyélite à foyers multiples dont on constate encore les cicatrices. Depuis quinze jours sont survenues de vives douleurs dans la jambe gauche et une tuméfaction osseuse à la partie moyenne du tibia. On diagnostiqua un abcès osseux. La face interne du tibia fut évidée sur une longueur de 12 centimètres. Il existait au centre du canal médullaire un abcès du volume d'une noisette et autour de lui un tissu osseux infiltré de pus. La cavité

fut bourrée de gaze iodoformée, et vingt jours plus tard remplie de morceaux d'os décalcifiés, la plaie ne put être suturée que partiellement de telle sorte que les fragments transplantés restaient à découvert. Cependant, au bout de quelque temps, ils adhéraient par leur partie profonde et au bout de trois mois la guérison était complète avec une dépression d'un centimètre seulement au niveau du siège de l'opération. La guérison s'est maintenue parfaite.

9. — Fracture de jambe compliquée, luxation de l'astragale. Résection tibio-tarsienne secondaire. Implantation complémentaire d'os décalcifiés (Obs. *in extenso in th.*, Buscarlet, *loc. cit.*).

F. I..., 48 ans, est amené à l'hôpital, avec une fracture du péroné à 7 centimètres au-dessus de la malléole, le pied déjeté en dehors et le tibia faisant issue par une plaie au côté interne. La réduction est faite immédiatement après désinfection de l'extrémité osseuse. Pas de complications immédiates, pas de fièvre. Néanmoins, au bout de deux mois, il persistait un écoulement séro-purulent au côté interne, les extrémités inférieures des os de la jambe étaient dénudées sur toute leur circonférence. Je fis un large débridement du foyer, et je découvris l'astragale nécrosé, placé de champ, presque dépourvu de tout moyen d'attache, sa face supérieure regardant en haut et en dedans. Je l'enlevai et je réséquai 4 centimètres des os de la jambe.

Trois mois après, le pied était solidement uni à angle droit aux os de la jambe et le malade pouvait marcher. Toutefois il persistait une fistule conduisant dans un foyer anfractueux gros comme une noix paraissant situé entre la face postérieure du scaphoïde et l'extrémité des os de la jambe. Ce foyer fut soigneusement évidé à la curette et comme il paraissait difficile à combler on l'obtura avec trois fragments d'os décalcifié. Au bout d'un mois et demi la guérison était définitive et le malade pouvait marcher sur un pied solidement ankylosé à angle droit.

10. — Ostéomyélite aigue de l'extrémité inférieure du fémur. Abcès sous-périostè. Trépanation. Dix mois après, ablation du séquestre. Implantation d'os décalcifiés (Obs. *in extenso in th.*, Buscarlet, *loc. cit.*).

F. H..., garçon de 9 ans, entre à l'hôpital porteur d'un abcès aigu sous-périostique qui occupe la partie moyenne de la cuisse. Il est incisé immédiatement, et la trépanation du fémur ouvre un abcès du canal médullaire. La persistance d'une fistule six mois après nécessita une

nouvelle intervention : plusieurs petits séquestres furent enlevés et le fémur évidé sur une longueur de 4 centimètres. Deux morceaux d'os décalcifié comblèrent la cavité, Le périoste et les parties molles furent suturés par-dessus en laissant un drain superficiel à la partie inférieure de l'incision. Réunion complète en vingt jours.

11. — Luxation en arrière du carpe sur l'avant-bras.

Le sujet est une femme âgée de 40 ans. Elle aidait à décharger une voiture de lourds sacs d'avoine, et elle équilibrait un de ces sacs sur son épaule gauche, la main gauche appuyée à plat sur la hanche. C'est dans cette attitude qu'un sac glissant du haut

Fig. 11. — Luxation en arrière du carpe sur l'avant-bras.

de la voiture lui tomba sur l'épaule. Le mécanisme semble donc avoir été le suivant : choc sur le coude, la main étant dans l'extension appuyée sur un plan résistant.

La malade, vue une demi-heure après l'accident, ne présentait encore aucun gonflement. Déformation très semblable à la fracture du radius, mais située plus bas, plus près de la main, et dos de fourchette plus abrupt, plus anguleux. D'ailleurs, on sentait la saillie dorsale formée uniquement par le carpe, et la saillie palmaire formée par le bord de l'épiphyse radiale en continuité parfaite avec les deux apophyses styloïdes qui étaient intactes et pointaient sous la peau. Le massif carpien dans son ensemble semblait comme un peu énucléé, car il débordait légèrement en arrière la base des métacarpiens.

Les mouvements étaient conservés.

Une heure après cet examen, un gonflement considérable s'étendait le long des tendons abducteurs et extenseurs du pouce.

Réduction facile par traction et flexion, sans chloroforme.

12. — Luxation des quatre derniers métatarsiens avec fracture comminutive du premier métatarsien.

S..., charretier, âgé de 41 ans, a été renversé par sa voiture chargée de 4,000 kilogrammes. La roue lui aurait passé sur la partie moyenne du pied droit.

Large ecchymose sur le dos du pied et saillie transversale très apparente formée par l'extrémité postérieure des quatre derniers

Fig. 12. — Luxation des quatre derniers métatarsiens.

métatarsiens qui ont perdu tous rapports avec les surfaces articulaires des cunéiformes. Dans la partie du bord interne du pied correspondant au premier métatarsien, dépression profonde dans laquelle on peut enfoncer tout le pouce. Le premier métatarsien est entièrement disparu, mais une volumineuse tuméfaction siégeant dans la partie correspondante de la plante du pied fait penser que ses débris ont été rejetés de ce côté.

La réduction fut obtenue sous le chloroforme et maintenue par un pansement ouaté compressif suivi plus tard d'un appareil silicaté. Malgré la persistance d'un épaississement assez marqué au niveau du bord interne du pied accompagné d'un peu de retrait en arrière du gros orteil, la marche s'accomplit bien.

13. — Hygroma de la bourse séreuse du psoas (Obs. *in extenso dans les Bull. de la Soc. anat., février* 1891, *p.* 140).

Charles S..., âgé de 69 ans, entré le 12 novembre 1890, salle Malgaigne, n° 28, a commencé à ressentir depuis trois mois des douleurs sourdes dans la région inguinale droite. On constate l'existence

d'une volumineuse poche fluctuante, appliquée contre la fosse iliaque et soulevant les vaisseaux qu'elle repousse en dedans. Une ponction retire 250 grammes de liquide filant, un peu jaunâtre. Comme le liquide se reproduisait, le malade fut opéré par incision immédiatement au-dessous de l'arcade de Fallope, injection de chlorure de zinc et drainage.

Cette intervention simple fut suivie des plus graves complications. Il faut dire que le malade, très indocile, avait plusieurs fois défait son pansement et s'était levé. Le 8e jour survinrent des frissons, et le malade mourut 20 jours après l'opération. Il existait du pus dans l'articulation de la hanche opposée et dans celle de l'épaule qui avaient été douloureuses les derniers jours avant la mort. L'examen de la hanche opérée montra qu'il s'agissait bien d'un hygroma situé sous le psoas et contournant en bas le col du fémur. Un large orifice le faisait communiquer avec l'articulation.

II

Tumeurs.

14. — Carcinome de la glande parotide. Extirpation. Récidive sept mois plus tard.

Étienne Ri..., âgé de 65 ans, entré le 18 février 1891, salle Malgaigne, n° 29. Début il y a 10 ans par une petite tumeur située d'abord à la partie antérieure de la région parotidienne gauche. Développement très lent jusqu'à ces deux dernières années.

Depuis deux mois, paralysie faciale complète et totale. La tumeur est du volume d'une grosse noix, peu mobile, adhérente à la peau, légèrement bosselée. Elle paraît occuper surtout le plan superficiel de la glande. Pas d'adénopathie.

La tumeur fut enlevée très largement en même temps que la plus grande partie de la glande. Elle n'était pas encapsulée. Réunion immédiate.

Sept mois plus tard, la récidive se montrait sous forme d'une petite plaque d'induration diffuse immédiatement au-dessous de l'oreille et adhérente à l'apophyse mastoïde.

15. — Carcinome développé dans la glande parotide accessoire.

Valentin Pa..., entré le 8 juin 1891, salle Malgaigne, n° 39. Le malade porte à la face du côté gauche une tumeur irrégulièrement hémisphérique, du volume d'une grosse orange occupant la région

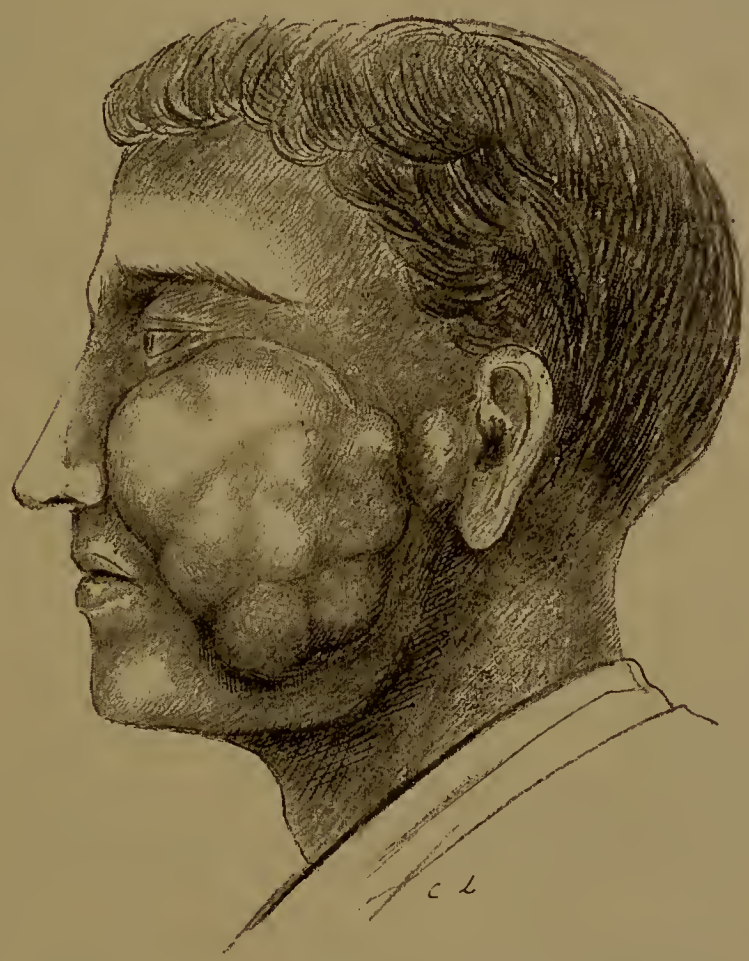

Fig. 13. — Carcinome de la glande parotide accessoire.

de la joue, de l'os malaire et du sinus maxillaire. Elle s'arrête en avant au sillon naso-génien et en arrière sur la branche montante du maxillaire inférieur, sans envahir la région parotidienne qui a gardé toute sa souplesse. Peau amincie, sans adhérences, consistance ferme, surface bosselée, indolence. Légère mobilité sur les plans profonds. Les os paraissent intacts. Ganglion préauriculaire du volume d'une amande. Pas de troubles fonctionnels.

La tumeur est extirpée à l'aide d'une incision curviligne à concavité supérieure. La partie antérieure de la tumeur contourne le bord antérieur du masséter et adhère à la muqueuse buccale au niveau de l'embouchure du canal de Sténon.

La portion adhérente de muqueuse est enlevée en même temps que la tumeur, et la perte de substance fermée par un surjet au catgut; sutures cutanées au crin de Florence. Réunion primitive sans fistule salivaire.

L'examen histologique de cette tumeur a montré qu'il s'agissait

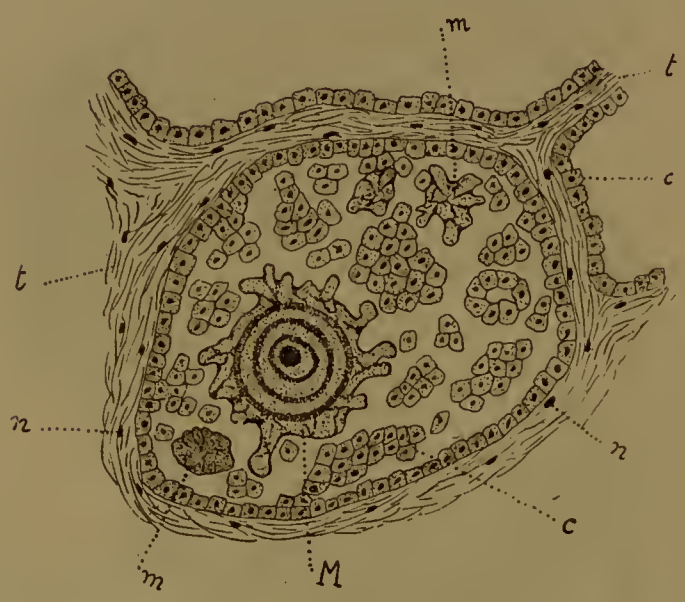

Fig. 14. — Carcinome de la parotide accessoire.
Coupe d'une des alvéoles.

t, Travées conjonctives séparant les alvéoles. — *n*, Noyaux des cellules conjonctives. — *c*, Cellules du carcinome. — M, Masse stratifiée, composée en partie de matière amyloïde. — *m*, Masses irrégulières de même nature.

d'un carcinome, dont l'étude nous a permis de noter quelques particularités intéressantes.

Sur des coupes, observées même à un faible grossissement, on constate la structure alvéolaire caractéristique, mais on est immédiatement frappé par l'aspect singulier que donne au tissu la présence dans les alvéoles, au milieu des cellules, de corps généralement arrondis (fig. 14, M) à contour net, formés de couches concentriques. Ces corps, traités par l'eau iodée, prennent, quelquefois en totalité, mais le plus souvent seulement par places, une coloration d'un rouge brunâtre tout à fait comparable à celle que prend dans ces conditions la matière amyloïde. L'action des acides fait disparaître cette colora-

tion et nous n'avons jamais vu se produire sous leur influence la teinte rouge ou violacée que prend souvent la matière amyloïde.

Dans le tissu conjonctif qui forme le stroma du néoplasme, on observe en beaucoup de points des sortes de traînées irrégulières, constituées par de petits amas d'une substance réfringente présentant la même réaction vis-à-vis de l'iode et des acides, mais sans revêtir la forme ni l'aspect stratifié des corps contenus dans les alvéoles.

Les cellules de cette tumeur sont remarquables par la fréquence et la variété des dégénérescences dont elles sont le siège. Celles-ci se montrent toujours dans le corps cellulaire, jamais dans le noyau. Très fréquemment, on observe des cellules dont le plasma contient un nombre variable de petites sphères entourées d'une zone claire, d'autres sont remplies de gros granules retenant fortement les couleurs d'aniline, ailleurs le plasma est devenu vacuolaire, etc.

La description de toutes ces altérations cellulaires ne saurait trouver place ici. Nous nous proposons, d'ailleurs, de consacrer à cette étude un travail spécial dans lequel nous pourrons insister sur tous ces faits que nous ne faisons que signaler.

16. — Sarcome hématique de l'extrémité inférieure du tibia avec fracture spontanée. Désarticulation du genou par le procédé de Gritti. Récidive dans le poumon sept mois après.

Ernest Fr..., cocher, entré salle Malgaigne, le 28 janvier 1891.

Aucun antécédent.

A la fin de novembre 1890, à la suite d'un faux mouvement, entorse tibio-tarsienne du côté droit, qui lui a fait garder le lit pendant huit jours. Mais, deux ou trois jours après sa guérison, il s'apercevait d'une petite grosseur sur la face interne du tibia droit, au-dessus de la malléole. Depuis, douleurs dans la marche, il monte difficilement les escaliers et est obligé de se servir d'une canne. Élancements et sensation de chaleur la nuit au niveau de la région tuméfiée.

A son entré, et le malade présente, à deux travers de doigt au-dessus de la malléole interne droite, une tuméfaction assez nettement circulaire, tendue, fluctuante, s'étendant en arrière jusqu'au tendon d'Achille, franchissant en avant le bord antérieur du tibia et du volume d'une demi-orange. A ce niveau, il est facile de constater une mobilité anormale et parfois une fine crépitation. Le péroné est intact. L'articulation tibio-tarsienne est libre. La ponction aspiratrice a donné un écoulement de sang rouge qui se faisait en quelque sorte indéfiniment, la tumeur ne perdait rien de sa tension.

Le 10 février, désarticulation du genou par le procédé de Gritti :

La section du fémur porte immédiatement au-dessus des condyles et la rotule, dont la face articulaire a été enlevée, est fixée avec deux catguts. La ligne des sutures cutanées se trouve placée très haut sur la face postérieure du moignon.

Réunion immédiate régulière; le malade fut muni d'un pilon sur lequel il s'appuyait par l'extrémité de son moignon. Le résultat opératoire fut excellent, et l'opéré, revu plusieurs fois dans la suite, marchait facilement et sans aucune douleur.

Fig. 15. — Coupe du moignon de désarticulation du genou par le procédé de Gritti.

Au mois de septembre de la même année, c'est-à-dire sept mois plus tard, il revient se plaignant de toux, de sueurs nocturnes et de gêne respiratoire, son teint est légèrement jaune, il a maigri. On ne découvre de tumeur nulle part.

Il est reçu de nouveau à l'hôpital le 8 février 1892, un an après l'opération. Il a une teinte jaune-paille très accusée, et ne peut quitter le lit. Toux quinteuse continuelle, expectoration spumeuse. Signes stéthoscopiques d'un épanchement pleural à gauche au niveau de la partie moyenne du thorax en arrière. Anorexie, pas de diarrhée. Bientôt on constate l'existence de râles aux deux sommets, de l'anasarque, de la prostration, et le malade meurt le 26 février.

A l'autopsie, on constate des adhérences fermes généralisées de tout le poumon gauche, et en arrière, dans toute la hauteur de la plèvre, un vaste foyer hématique du volume d'une tête d'adulte. Les parois sont formées de feuillets fibrineux doublés d'une lame de tissu pulmonaire atélectasié. Son contenu est formé par un mélange de caillots cruoriques et de bouillie ocreuse. Nulle part on ne trouve, à proprement parler, de tumeur. Différents points de la paroi sont mis de côté pour l'examen histologique.

Il existe aux deux sommets de l'infiltration tuberculeuse et de petites cavernes.

Rien dans les autres viscères.

L'examen du moignon montre sur une coupe longitudinale la rotule intimement soudée au fémur, confondue avec lui, et débordant la diaphyse osseuse à la façon d'une tête de clou. L'insertion du triceps est parfaitement reconnaissable et les téguments prérotuliens ont conservé leur épaisseur et leur mobilité parfaite.

La tumeur siégeant au-dessus de l'articulation tibio-tarsienne avait envahi le tissu musculaire et détruit le tissu osseux de l'extrémité inférieure du tibia. La peau avait été complètement respectée, de sorte que les tissus néoplasiques se trouvaient contenus dans une poche sans parois nettes, et qui se fusionnaient avec les tissus voisins encore sains. Cette poche est remplie de caillots. Des coupes pratiquées dans la paroi la montrent constituée par des cellules fusiformes ou étoilées au milieu desquelles se trouvent de grandes cellules multinucléées. C'est le type du sarcome à myéloplaxes.

Sur les pièces provenant du poumon, j'ai retrouvé également du sarcome, mais sans myéloplaxes.

Cette observation est intéressante à plusieurs titres. Au point de vue de l'histoire clinique des néoplasmes, elle montre que le sarcome à myéloplaxes est loin d'avoir toujours la bénignité relative que l'on rencontre dans certains cas. Au point de vue anatomique, elle montre qu'une forme rare, la forme hématique, a récidivé dans le poumon sous la même forme en donnant lieu à un épanchement hémorragique. Enfin, au point de vue de la chirurgie opératoire, elle est un exemple de l'excellent résultat fonctionnel que peut donner l'amputation de Gritti.

17, 18, 19. — Trois faits de tumeurs malignes du testicule.

Les observations qui suivent méritent d'être rapprochées, en raison des analogies que l'on y retrouve dans les caractères cliniques de la tumeur, dans sa marche et enfin dans sa gravité.

Obs. 17. *Sarcome fasciculé du testicule.* — Jules V..., âgé de 30 ans, entre le 24 février 1891, salle Malgaigne. Il n'a aucun antécédent, et raconte seulement que jusqu'à l'âge de 15 ans, il a eu son testicule droit retenu dans l'aine, et que même une fois descendu dans les bourses, il est resté notablement plus petit que celui du côté opposé.

Il y a sept à huit mois, sans cause aucune, ce testicule a commencé à grossir. Actuellement, il est du volume d'un petit citron, régulièrement ovoïde, sans adhérences, de consistance élastique. La tumeur est lisse partout, sauf à sa partie postérieure où quelques irrégularités semblent représenter l'épididyme. Le canal déférent est

intact, la prostate également. Le testicule du côté opposé est sain.

Après avoir soumis ce malade à l'iodure de potassium pendant dix jours sans résultat, on pratiqua la castration. Réunion immédiate. Le malade n'a pas été revu.

Au microscope, on trouve un tissu formé de cellules allongées, amincies à leurs extrémités, renflées au contraire vers leur partie moyenne, où se trouvent les noyaux. Ces cellules fusiformes sont rangées très régulièrement en faisceaux qui s'entre-croisent. Par places, au milieu de ce tissu néoplasique, on retrouve des canaux séminifères isolés et atrophiés, comme étouffés au milieu de la masse morbide.

Obs. 18. — *Tumeur mixte du testicule.* — Edouard C..., âgé de 22 ans, entré salle Malgaigne, le 29 juillet 1891.

On note dans ses antécédents que sa mère est morte d'un cancer de l'estomac. Il raconte que ses deux testicules ne sont descendus dans le scrotum qu'à l'âge de 6 ans. Blennorrhagie il y a deux ans, sans orchite. Depuis deux mois, son testicule gauche a grossi rapidement et en quinze jours a atteint le volume qu'il a aujourd'hui.

Actuellement, il représente une tumeur ovoïde parfaitement régulière, du volume d'un œuf de dinde. L'épididyme et le testicule sont absolument confondus. Il n'y a pas de douleur à la pression. Le cordon est un peu augmenté de volume jusqu'au voisinage de l'anneau inguinal. Le testicule gauche est petit et atrophié. La prostate est normale.

Le malade présente en même temps une hypertrophie du sein gauche qu'il dit avoir depuis son enfance et par la pression on fait sourdre quelques gouttes d'un liquide semblable à du colostrum.

On pratiqua la castration avec extirpation du cordon jusque dans le canal inguinal. Réunion immédiate. Deux mois plus tard, le malade se présentait avec une récidive dans le canal inguinal sous forme d'une tumeur violacée, adhérente à la peau, pénétrant profondément dans le bassin. Les ganglions lombaires paraissaient indemnes.

Le poids de la tumeur enlevée était de 198 grammes. Elle se présentait comme une masse piriforme, régulière ; on ne pouvait plus distinguer le testicule et l'épididyme.

Sur une coupe, on constatait facilement à l'œil nu la présence de noyaux cartilagineux, variant du volume d'un grain de mil à celui d'une noisette. On constatait aussi l'existence de petites cavités kystiques remplies d'un liquide filant, de teinte jaune ou roussâtre.

L'examen histologique pratiqué à l'aide de coupes a montré qu'il s'agissait d'un chondro-sarcome.

En certains points, comme par exemple dans celui représenté dans la figure 16, on voyait les îlots cartilagineux (*c*, *c'*) entourés de tissu fibreux. Ce dernier, autour des îlots, se condensait et formait une sorte de périchondre (*p*). Le tissu cartilagineux présentait une substance fondamentale homogène, vitreuse, caractéristique du cartilage hyalin. Ces nodules cartilagineux entourés de zones plus ou moins épaisses de tissu fibreux ne constituaient pas toute la

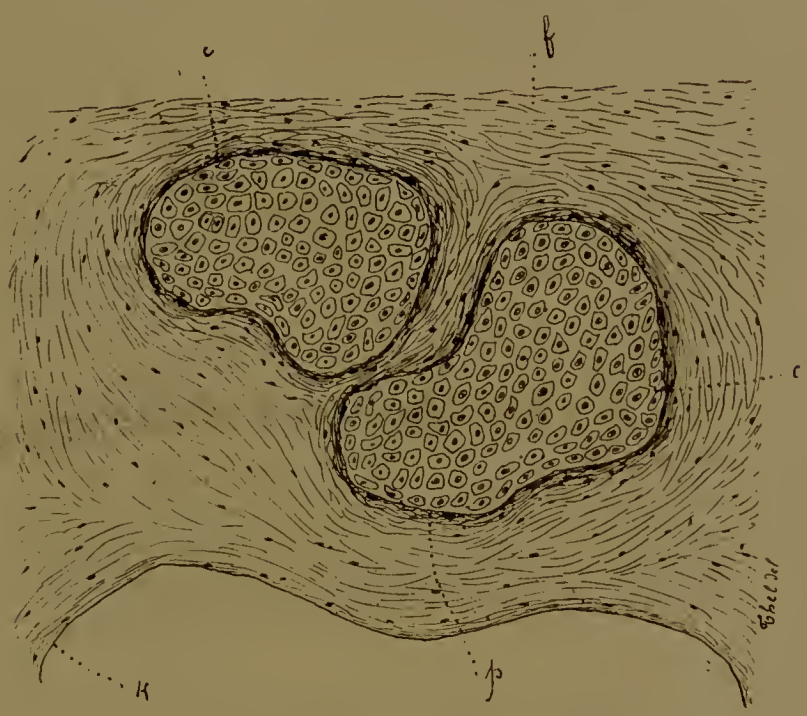

Fig. 16. — Chondro-sarcome du testicule.
Coupes transversales passant au niveau de deux nodules cartilagineux.

c, *c'*, Ilots de cartilage. — *f*, Tissu fibreux. — *p*. Tissu fibreux condensé et formant une sorte de périchondre. — *k*, Paroi d'un kyste.

tumeur. Ailleurs on la trouvait composée par des cellules de formes et de dimensions très variables. Quelques-unes avec plusieurs noyaux. Ces éléments, bien caractérisés comme cellules sarcomateuses, formaient la plus grande partie du néoplasme. Au sein de cette masse on retrouvait des tubes séminifères avec leur épithélium souvent peu altéré.

Obs. 19. *Sarcome embryonnaire du testicule.* — Isidore Gr..., âgé de 36 ans, garçon de magasin, entré salle Malgaigne, le 3 juillet 1891. Pas d'antécédents. Depuis six semaines, le testicule droit a augmenté

progressivement de volume. Il a aujourd'hui la taille d'un gros citron, partout lisse et régulièrement élastique, presque fluctuant. La peau a conservé toute sa mobilité. Le cordon est intact. Le testicule opposé est sain. Une ponction exploratrice permet de reconnaître dans les débris que ramène le trocart les éléments du sarcome embryonnaire. Castration trois jours plus tard. Réunion immédiate.

Au bout d'un mois, le malade se présente portant sous la peau du scrotum un noyau morbide, du volume d'une noisette, indépendant de la cicatrice opératoire. Il y a lieu de se demander s'il ne s'agit

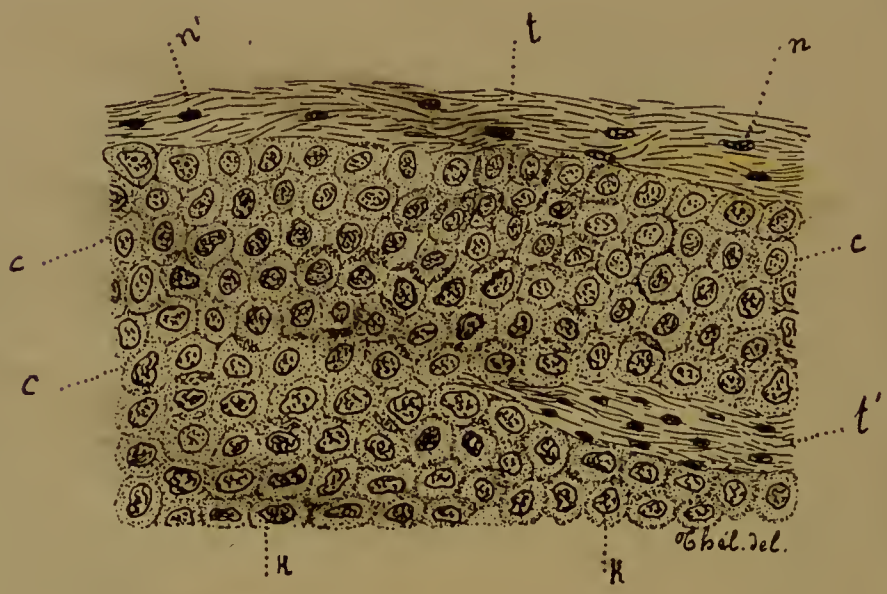

Fig. 17. — Coupe du sarcome embryonnaire du testicule.

t, *t'*, Travées fibreuses. — *c*, *c'*, Cellules sarcomateuses embryonnaires. — *n*, Noyaux conjonctifs. — *k*, Noyaux des cellules du sarcome.

pas là d'une véritable greffe sous-cutanée dont le trocart aurait été l'agent. Cette tumeur correspond en effet au point où fut pratiquée la ponction. L'extirpation de ce noyau montre qu'il s'agit bien d'un sarcome embryonnaire. Un mois après le malade revenait, se plaignant de douleurs de rein, et on pouvait constater au devant de la colonne vertébrale une masse ganglionnaire qui a augmenté peu à peu.

L'examen histologique a montré qu'il s'agissait ici d'un sarcome embryonnaire typique. Sur des coupes, on trouve un tissu formé uniquement de ces cellules remarquables par le peu d'abondance du protoplasma relativement au volume du noyau et que l'on désigne sous le nom de cellules embryonnaires.

La figure 17 représente une coupe de la tumeur. En *t*, *t'*, on voit des travées conjonctives qui cloisonnent irrégulièrement la masse. En *c*, *c'* se trouvent les cellules sarcomateuses.

20. — Angiome volumineux de la langue. — Guérison par l'ignipuncture profonde.

Il s'agit d'une fillette de 11 ans très bien portante, et sans autre lésion congénitale. Elle porte sur la langue un angiome qui s'est accru surtout depuis trois ans. Cet angiome forme une tumeur occupant la moitié droite de la langue sur une longueur de 5 centimètres. A son niveau la langue est doublée d'épaisseur ; la pointe et la base sont respectées. Il est violacé, recouvert de papilles hypertrophiées, la pression le réduit incomplètement, et les efforts augmentent visiblement son volume. Sa surface devient parfois douloureuse. L'articulation des mots est un peu gênée.

La malade fut chloroformée, la langue fixée avec une pince de Museeux, et je fis en pleine tumeur, à l'aide de la fine pointe du thermocautère Paquelin, une vingtaine de ponctions profondes. J'eus soin de les espacer l'une de l'autre d'environ un demi-centimètre afin d'éviter les eschares. La pointe était au rouge sombre et je la laissais s'éteindre dans la tumeur. Je dus plonger la pointe à plusieurs reprises dans quelques points dont le sang jaillissait et suturer l'un d'eux avec un fil de soie fine. La malade put rentrer chez elle quelques heures après. Aucune réaction inflammatoire ne se développa les jours suivants et un mois après, la tumeur était disparue, remplacée par un tissu ferme, scléreux, à la surface duquel la muqueuse linguale avait repris son aspect. Un seul point du volume d'un gros pois avait conservé une teinte violacée. J'y pratiquai quelques semaines plus tard trois nouvelles ponctions ignées. J'obtins ainsi une guérison définitive avec une restitution parfaite de la forme de l'organe.

21. — Angiome profond situé sur le trajet du nerf tibial postérieur et donnant lieu a tous les symptômes d'un névrome.

Fillette de 9 ans entrée le 22 novembre 1890, salle Lenoir, n° 26. Début par de la gêne dans la marche il y a deux ans ; progressivement, le pied s'est mis en équinisme. Un traitement, par l'immobilisation dans un plâtre (six semaines), il y a un an, a été sans résultat.

Actuellement, on trouve dans le tiers supérieur de la jambe droite une petite tumeur allongée du volume d'un haricot qui paraît

située sur le trajet du nerf tibial postérieur. Elle est très douloureuse à la pression ainsi que le trajet du nerf dans le mollet. On diagnostique un névrome et on l'extirpe. Immobilisation dans un appareil plâtré, puis dans un silicate. Retour complet des fonctions.

Toutefois, un an plus tard, l'enfant était ramenée avec un certain degré de contracture des fléchisseurs du genou ; on réveillait un peu

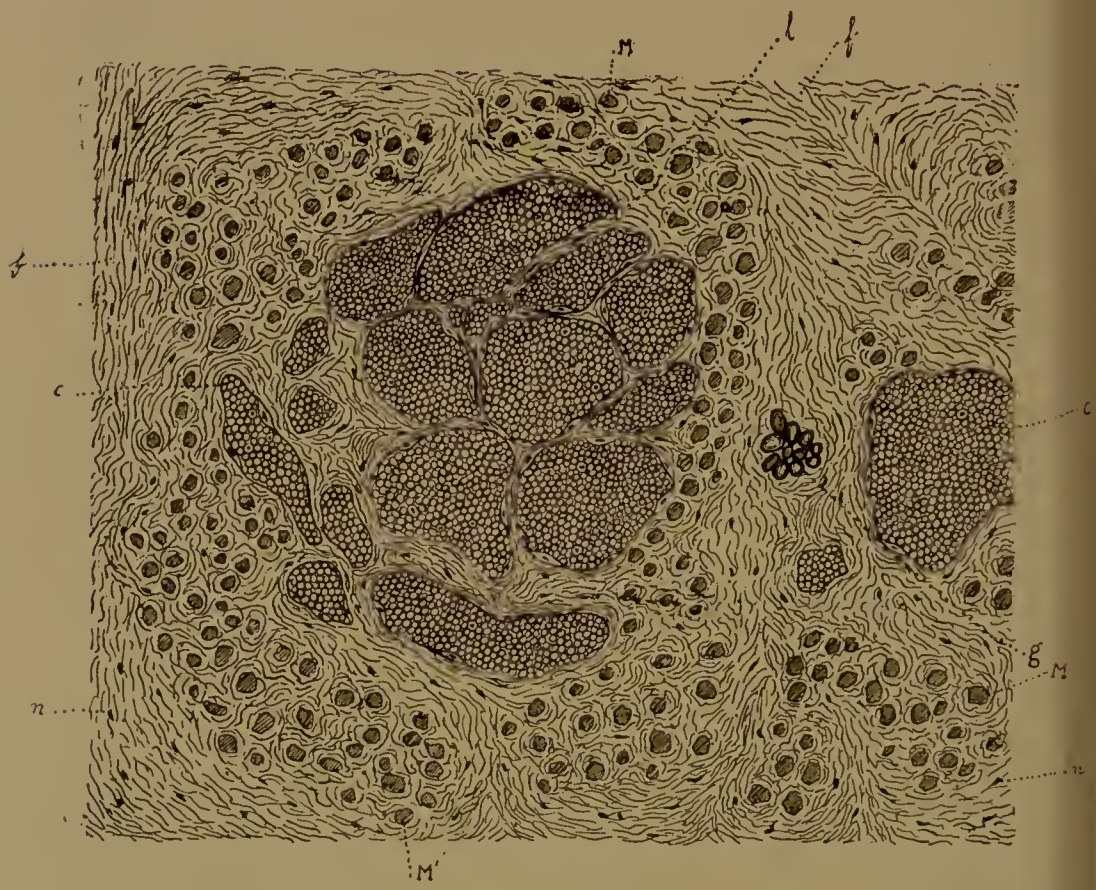

Fig. 18. — Angiome caverneux du soléaire.

c, Cavités irrégulières de l'angiome remplies de globules sanguins et tapissées d'endothélium. — *l*, Cloisons conjonctives séparant ces cavités. — *f*, Tissu fibreux dense. — *n*, Noyaux des cellules de ce tissu. — M, M', Fibres du soléaire dissociées et atrophiées. — *g*, Ilot de tissu adipeux.

de douleur par la pression au niveau de la cicatrice. Ces phénomènes paraissent cesser sous l'influence de pulvérisations de chlorure de méthyle.

L'examen histologique a montré les faits suivants :

Sur des coupes des fragments enlevés, on constate la présence de cavités de dimensions variables, remplies de sang et tapissées d'en-

dothélium. Ces cavités irrégulières ne sont séparées que par des cloisons souvent très minces, parfois incomplètes, de tissu conjonctif (fig. 18).

Il s'agit donc d'un angiome caverneux.

Un fait intéressant, c'est, dans le voisinage de ces cavités, la densité qu'acquiert le tissu conjonctif : on se trouve en effet en présence d'un tissu fibreux extrêmement serré, pauvre en cellules, à faisceaux entre-croisés. Au milieu de ce tissu fibreux, on voit les fibres du soléaire dissociées, éloignées les unes des autres, mais surtout remarquables par le degré d'atrophie considérable qu'elles présentent (fig. 18, M, M').

22. — Lipome diffus.

Adulte âgé de 48 ans. Il raconte que depuis l'âge de 15 ans à la suite d'une chute violente sur la tête il portait une petite grosseur à la partie inférieure du cou sur la ligne médiane. Depuis trois ans elle a commencé à s'étendre sur le côté gauche du cou, et peu à peu une tumeur symétrique s'est développée à droite.

Actuellement, toute la face antérieure du cou est occupée par un vaste collier lipomateux, qui commence dans la région sus-hyoïdienne et descend jusque dans les creux sus-claviculaires. Un sillon médian le divise incomplètement en deux parties. Sa consistance est molle, fluctuante, il est sans lobulation, sans limites précises.

Pas d'antécédents, pas de rhumatisme.

Opération : grande incision curviligne au-devant du cou, respectant sur la ligne médiane les muscles sous-hyoïdiens.

Le lipome envoyait profondément des prolongements autour de la trachée, de l'œsophage, des vaisseaux ; il enveloppait les troncs veineux et artériels thyro-linguo-facial. Réunion immédiate sans accidents.

23. — Kyste dermoïde de l'épigastre avec les caractères d'un tubercule sous-cutané douloureux.

Mme H..., âgée de 28 ans, se présente avec une petite tumeur sous-cutanée du volume d'un pois, siégeant à l'épigastre exactement sur la ligne médiane ; elle s'est aperçue de sa présence il y a deux ans, mais c'est seulement depuis trois mois qu'elle est devenue extrêmement douloureuse. Elle est le siège de véritables crises douloureuses irradiant vers le sein gauche, et une pression un peu forte devient intolérable.

Antécédents nerveux du côté paternel. Elle-même a eu des crises hystériques à diverses reprises depuis la puberté.

La tumeur est enlevée à la cocaïne ; elle est du volume d'un pois, et siège *dans la graisse sous-cutanée*. Elle est formée par une petite paroi mince remplie de matière sébacée.

La paroi examinée au microscope ne présente ni glandes ni poils, mais une couche d'éléments embryonnaires.

24. — Kyste dermoïde de la fesse.

Le sujet, porteur de cette lésion, était âgé de 45 ans. Il se rappelle avoir constaté dès l'âge de 9 ans une petite tumeur du volume d'une

Fig. 19. — Kyste dermoïde de la fesse.

noisette à la partie interne de la fesse gauche. Elle s'est modifiée seulement depuis dix-huit mois, a augmenté progressivement de volume, s'est allongée et est devenue une cause de gêne dans la marche.

Actuellement on constate une tumeur allongée verticalement, rappelant la forme d'un concombre de petite taille qui serait appliqué le long du bord interne de la fesse gauche. Elle commence à la hauteur de la pointe du coccyx et descend dans une longueur de 12 centimètres, libre par son extrémité inférieure, adhérente par un pédicule

assez étroit, mais long de 7 à 8 centimètres. Légères bosselures, consistance fluctuante, peau amincie mais non adhérente, pas de douleurs.

La tumeur fut extirpée au bistouri, ce qui permit de constater qu'elle n'avait aucune connexion avec le squelette. Réunion immédiate.

La cavité kystique contenait environ un demi-litre d'une bouillie homogène analogue à de la purée de marrons.

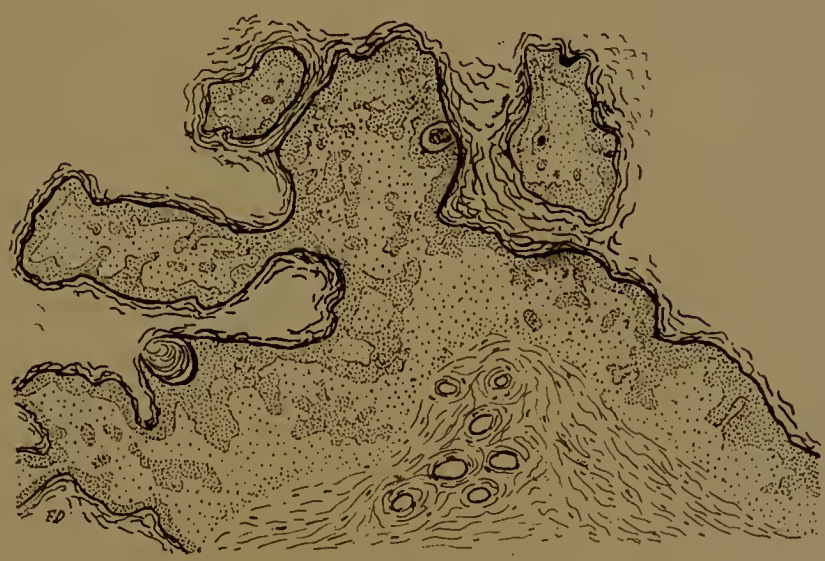

Fig. 20. — Coupe partant sur la paroi d'un kyste dermoïde de la fesse.

Examen histologique. — Ce kyste présentait deux régions bien limitées et qu'il importait d'étudier séparément. La première constituant presque toute la surface interne était lisse, légèrement nacrée; elle nous a montré, sur les coupes perpendiculaires à la surface, un épiderme formé d'épithélium pavimenteux stratifié rappelant absolument par son aspect celui de la peau normale et un derme peu épais, assez lâche, dépourvu de glandes et de follicules pileux. La seconde région, de beaucoup la plus intéressante, présentait une foule de papilles mamelonnées en forme de choux-fleurs. A la coupe (fig. 20), ces papilles étaient constituées de dehors en dedans par : 1° une couche de lamelles épidermiques en voie de destruction et d'exfoliation; 2° un épithélium pavimenteux stratifié fortement épaissi et envoyant dans le derme sous-jacent des bourgeons profonds et irréguliers ; 3° un derme plus ou moins épais selon les points de la coupe, sillonné de quelques vaisseaux.

Les végétations épidermiques de la face interne de ce kyste sont morphologiquement identiques aux papillomes, verrues, etc., que l'on observe à la surface de la peau et, étant donnée l'origine ectodermique des kystes congénitaux, elles leur sont homologues. Nous devons toutefois signaler dans l'épaisseur des bourgeons épidermiques la présence de globes épidermiques bien nets et dont quelques-uns rapprochés de la surface communiquaient librement avec la couche de cellules atrophiées et lamelleuses.

La présence de ces globes toujours constants dans les épithéliomes formés aux dépens de la peau, semblerait confirmer l'opinion que les kystes congénitaux sont souvent le lieu d'origine d'une tumeur épithéliale, et nous nous trouverions ici en présence d'une tumeur bénigne en voie de transformation. Ajoutons cependant que la couche génératrice de l'épiderme était encore normale et que l'on n'observe pas de karyokynèse au sein de la couche de Malpighi.

Notre attention s'est surtout portée sur l'origine des papillomes développés dans l'intérieur du kyste et nous avons recherché les bactéries qui, d'après certains auteurs, seraient la cause déterminante de ces néoplasies. Cette recherche nous était dictée par l'intérêt qu'il y aurait à trouver dans un papillome parfaitement abrité de toute contamination extérieure un parasite dont la présence n'eut pu s'expliquer alors que grâce à un apport direct par l'appareil vasculaire. Les coupes examinées à ce point de vue ne nous ont présenté aucun microbe et nous devons conclure que dans ce cas du moins la tumeur n'était pas imputable à des organismes de cette nature.

Le contenu du kyste était constitué par des cellules lymphatiques infiltrées de granulations graisseuses, des lames épidermiques cornées très abondantes et des cristaux de cholestérine.

25. — Anévrysme du tronc tibio-péronier traité par la flexion.

Ernest M..., âgé de 35 ans, n'a remarqué le début de son affection que depuis quatre mois. A cette époque, il fut pris de douleur dans la jambe droite, et constata la présence d'une tumeur beaucoup moindre qu'aujourd'hui. En même temps survint de l'essoufflement et il dut s'aliter.

On ne relève chez lui, comme antécédents, que sa profession de peintre en bâtiment qu'il exerce depuis l'âge de 18 ans sans jamais avoir eu de coliques de plomb. Pas d'alcoolisme, pas de syphilis, pas d'impaludisme.

Depuis un mois et demi s'est développé un œdème très marqué des deux jambes qui l'inquiète et l'amène à l'hôpital.

Actuellement, le malade présente un état général des plus mauvais, il est amaigri, sa respiration est courte et son teint a la pâleur des albuminuriques.

A la jambe gauche, tout en haut du mollet, empiétant sur la moitié inférieure du creux poplité, existe une tumeur, dépassant le volume du poing. Elle est étalée à sa périphérie et mal circonscrite. On y trouve une réductibilité partielle, de l'expansion, du frémissement systolique et un double souffle.

Il existe une hypertrophie cardiaque très prononcé et un double souffle à la pointe.

La quantité d'urine est un peu augmentée, sans albumine.

Le malade est traité pendant quelques jours par l'iodure de potassium et la digitale, puis, l'anévrysme paraissant augmenter, l'œdème s'accroissant accompagné d'une légère suffusion ecchymotique de la peau du mollet, on applique un appareil maintenant la jambe en flexion. Le malade supporta très bien cette attitude, mais l'état général restait toujours très précaire. Au bout de dix jours l'appareil fut levé et remplacé. L'anévrysme avait conservé son volume, mais les battements étaient moindres. Le vingtième jour, l'état du malade s'aggrave brusquement. Dyspnée, douleur rénale, refroidissement des extrémités, facies grippé. Il meurt dans la journée.

Examen anatomique. — Il existe une infiltration de sang sous la peau et dans les interstices musculaires profonds. Le soléaire est dissocié par les caillots. La poche occupe le trajet du tronc tibio péronier, elle est du volume du poing, épaisse en haut, mais détruite en bas où sa paroi est constituée directement par le muscle soléaire. Une mince lame fibrineuse la double en haut. Le tibia et le péroné sont érodés à son niveau.

Pas d'altérations apparentes du système artériel. Hypertrophie cardiaque et insuffisance mitrale accusés. Reins petits, sans altérations apparentes. Pas de foyers apoplectiques dans les viscères.

III

Crâne et rachis.

26. — Coup de feu dans l'oreille. Extraction du projectile logé dans le rocher.

De... Florimond, salle Malgaigne n° 57, a tenté de se suicider en se tirant un coup de revolver (7 millimètres) dans l'oreille droite. Il

existe une ecchymose et du gonflement de la région parotidienne, une paralysie faciale droite totale à peu près complète et une paralysie auditive du même côté. Aucun trouble intellectuel, si ce n'est l'état de mélancolie qui l'avait poussé au suicide. On désinfecte avec soin le conduit auditif externe et au bout de vingt jours, le malade sort ayant conservé sa paralysie auditive et faciale. Dix jours plus tard, il rentre à l'hôpital, souffrant de vertiges, de céphalalgie; il ressent par instant dans l'oreille un violent sifflement, comme un jet de vapeur. Le fond du conduit auditif externe est rétréci par des bourgeons charnus. Un stylet donne le contact profondément (4 centimètres) d'une surface dure que l'explorateur Trouvé permet d'affirmer être le projectile enclavé dans le rocher (probablement au devant de la pyramide.)

Opération. — Le pavillon de l'oreille est décollé en arrière du conduit auditif, la paroi mastoïdienne de ce conduit enlevée à la gouge et au maillet, ce qui fait une large brèche jusqu'à l'oreille moyenne. L'explorateur Trouvé indique le siège précis de la balle. On peut ainsi la mettre à découvert et la dégager de la substance osseuse dans laquelle elle se trouve sertie. Cavité bourrée à la gaze iodoformée, suites simples. A partir de l'intervention, les phénomènes cérébraux disparurent entièrement, sauf la paralysie faciale et auditive.

27. — Plaie du cerveau par balle de revolver. Diagnostic du siège des lésions par les localisations cérébrales (Obs. *dans les Bull. de l'Acad, de méd., séance du* 3 *février* 1891, *n°* 5, *p.* 159; — *in extenso dans les Bull. de la Soc. anatom., février* 1891, *p.* 112).

Paul Au..., âgé de 27 ans, est amené salle Malgaigne, n° 51, le 23 janvier 1891. Il venait de se tirer un coup de revolver dans la partie antérieure de la région temporale droite. On constata comme symptômes primitifs de l'hébétude, sans coma, de l'aphasie sans paralysie de la langue, une paralysie du facial inférieur *du même côté* que la blessure, une paralysie des muscles frontal et sourcilier *du même côté* due à la section des filets les plus élevés du facial par le projectile au moment de sa pénétration, une très légère parésie du membre supérieur, *également du même côté* que la blessure.

Une lésion du tronc facial dans l'intérieur du crâne ne pouvant être admise je diagnostiquai une blessure des deux lobes frontaux par le projectile qui avait dû aller se placer dans le lobe frontal

gauche au voisinage des centres du langage articulé, des mouvements de la face et du membre supérieur

Comme symptômes relativement tardifs il se produisit chez le blessé dans la nuit du deuxième au troisième jour des convulsions épileptiformes *du même côté que la blessure*, qui eurent pour sièges principaux la face et les bras, et comme siège accessoire le membre inférieur. Sur ce membre, elles ne se montraient qu'une fois, tandis que sur la face et le bras, elles se reproduisirent à quatre reprises.

Je diagnostiquai une poussée hyperhémique partie du foyer de contusion et due à une action à distance sur la partie supérieure de la zone motrice.

Je ne fis pas la trépanation parce qu'il ne devait y avoir chez le blessé ni enfoncement de la table interne du crâne, ni collection sanguine intra-cranienne, et que la trépanation ne peut rien contre la contusion cérébrale.

Tenant compte des symptômes primitifs et des symptômes tardifs je pensai définitivement que le projectile après avoir traversé les deux lobes frontaux, était allé se loger dans un point du lobe frontal gauche intermédiaire aux centres du langage articulé, des mouvements de la face et du membre supérieur, vers le pied de la deuxième circonvolution frontale et dans la partie voisine de la troisième circonvolution frontale au-dessus et en avant du centre du langage articulé.

Une congestion pulmonaire, survenue sans cause manifeste emporta le malade, bien qu'il eût recouvré une partie de son intelligence.

L'autopsie montra que le diagnostic avait été exact.

L'orifice d'entrée du projectile se voyait sur le lobe frontal droit à l'union de sa face externe avec sa face inférieure. Sur le lobe gauche, on voit une destruction du pied de la deuxième frontale et une légère suffusion sanguine s'étendant jusqu'au sillon de Rolando. Au niveau de la deuxième frontale, la dure-mère présente une ecchymose, mais la table interne est intacte. La balle ne se voit pas. On la découvre en faisant une coupe horizontale du cerveau et on constate qu'après avoir frappé la dure-mère au niveau de la deuxième frontale elle s'est réfléchie en passant sous la frontale ascendante, sous la pariétale ascendante et s'est arrêtée sous l'écorce de la partie antéro-supérieure du lobule du pli courbe (calibre 7 mm.)

Cette observation démontre : 1° que la trépanation primitive ne pouvait en rien améliorer la situation; 2° que le diagnostic d'une lésion corticale à gauche était exact et précis, mais que la balle

ayant ricoché contre la face interne de la dure-mère ne se trouvait plus au point où la lésion corticale faisait supposer sa présence.

28. — Fracture du crane avec épanchement intracranien. Trépanation et évacuation du foyer. Réunion primitive. Délire post-opératoire. Guérison.

Casimir B..., âgé de 30 ans, chevrier, est amené à l'hôpital le 4 octobre au soir dans le coma. Il était tombé de l'impériale d'un train en marche et avait probablement heurté un tunnel.

Le lendemain matin, 5 octobre, on le trouve toujours sans connaissance, mais agité. Il n'y a pas de paralysie, mais un peu de diminution de la sensibilité et de la motilité dans le côté gauche du corps, la parole se traduit par quelques mots sans suite. Le malade a saigné du nez. Il existe à gauche au-dessus de l'oreille une plaie contuse verticale longue de 7 centimètres. Région temporale empâtée, on ne sent pas de trait de fracture. L'agitation augmente dans la journée, délire à voix haute toute la nuit.

Le 6 octobre, le malade est chloroformé et par deux incisions tombant sur la plaie contuse, on découvre largement la fosse temporale et on aperçoit un long trait de fracture dont les bords sont enfoncés et qui après avoir parcouru verticalement le pariétal, se dirige obliquement en avant et en bas vers l'étage antérieur du crâne. Deux couronnes de trépan sont appliquées le long du trait de fracture dans le point correspondant à la partie inférieure de la ligne rolandique et l'ouverture largement aggrandie à la pince de Liston. Cette brèche permet d'évacuer un vaste foyer sanguin qui s'étend jusque dans la fosse orbitaire. La méningé moyenne ne donne pas de jet. Une longue mèche de gaze iodoformée est laissée à demeure entre la dure-mère et l'os, et sort par la partie inférieure de la plaie dont le reste est suturé complètement.

Les suites opératoires ont été des plus simples; pas d'élévation de température et cicatrisation complète en douze jours, aucun phénomène du côté de la motilité ni de la sensibilité. Mais il n'en fut pas de même de l'état mental. Le malade était calme pendant le jour, mais ne répondait aux questions qu'on lui posait que par des paroles incohérentes. Cependant il tirait la langue ou étendait le bras lorsqu'on lui en faisait l'injonction. Dès la première nuit se montra une agitation qui se renouvela en s'accentuant les nuits suivantes. Ce furent d'abord des cris, des imprécations, puis des gestes désordonnés qui nécessitèrent la camisole de force. Le 20 octobre, l'agitation devint diurne et nocturne. Le malade vociférait constamment en patois,

interpellait ses voisins, demandant par moment à être détaché. L'état général restait excellent. L'extrait thébaïque (0 gr. 20), le chloral et le bromure de potassium (8 gr.) ne parvenaient pas à le calmer.

Le 30 octobre, l'agitation commença à diminuer et dix jours plus tard, il avait repris une intelligence parfaite sans garder souvenir ni de son délire ni de son accident.

Revu au bout de huit mois, la santé s'était maintenue excellente sous tous les rapports, la zone correspondant à la large brèche cranienne avait la fermeté et la consistance de l'os, sauf en un point au-dessus de l'oreille, des dimensions d'une pièce de 1 franc, où restait un peu d'élasticité.

29. — Hystéro-traumatisme? Paralysie incomplète des quatre membres.

Homme de 48 ans, sans antécédents nerveux personnels ni héréditaires, alcoolique et absinthique avéré.

La veille de son entrée, il fait un faux pas sur le bord du trottoir et tombe la face contre le sol, assez violemment pour avoir une épistaxis immédiate et se faire une légère écorchure sur le dos du nez. Il ne perd pas un instant connaissance, mais essaye en vain de se relever, on est obligé de le transporter à l'hôpital.

Examen du malade fait le lendemain : il ne souffre pas, l'intelligence est nette, aucune trace de contusion, sauf sur le dos du nez.

Au membres supérieurs, des deux côtes, paralysie absolue du triceps, du brachial antérieur, de tous les muscles de l'avant-bras et de la main. Le deltoïde seul agit normalement, le biceps se contracte faiblement, de même que le grand pectoral et le grand dorsal. A la jambe gauche, les extenseurs sont complètement paralysés et le pied retombe dans l'attitude du varus équin. A droite, les muscles de la jambe et de la cuisse sont en contracture permanente mais modérée.

Réflexe rotulien exagéré des deux côtés.

Contractilité électriqne plutôt exagérée.

Rétention d'urine ayant nécessité un cathétérisme.

Le malade se plaint de fourmillement dans les jambes. La sensibilité à la piqûre est normale partout, mais aux membres inférieurs la sensibilité au froid et à la chaleur est intervertie.

Aucun stigmate hystérique, champ visuel intact, anesthésie pharyngée incomplète.

Un peu de dilatation pupillaire à droite.

Le malade est traité par 6 grammes de bromure de potassium, mais son état ne s'améliore que très tentement.

Le 10e jour, la température s'élève à 38° pendant 48 heures.

La constipation est absolue.

Le 15e jour, les triceps brachial et crural commencent à se contracter mieux.

Le 20e jour, l'index de la main droite commence à remuer, mais les autres muscles sont trop faibles encore pour lui permettre de manger seul ou de se tenir debout.

Le 25e jour, le malade remue les doigts, mais sans force. Il existe une atrophie marquée.

Le 30e jour, amélioration prononcée, le malade se sert de ses mains et se tient un instant debout, mais son caractère paraît modifié, il pleure sans motif.

Le 40e jour, comme on le ramenait du bain, il est prit subitement de deux syncopes successives avec cyanose et meurt en quelques minutes.

L'autopsie détaillée n'a permis de constater aucune lésion, ni du crâne ni des centres nerveux, ni des autres organes; toutefois, dans la branche droite de l'artère pulmonaire existait un caillot embolique dont il fut impossible de retrouver l'origine.

30. — Aphasie hystéro-traumatique.

Auguste M..., charretier, âgé de 26 ans, étant en état d'ivresse, se prend de querelle avec deux camarades et reçoit sur la tête un coup de manche de fouet qui lui fait une blessure insignifiante (petite plaie cutanée toute superficielle, sans décollement ni thrombus siégeant au cuir chevelu à 6 centimètres au-dessus et en avant de l'oreille droite).

Aussitôt il se trouve dans l'impossibilité de parler ou de crier. Il n'est pas tombé, n'a pas eu de convulsions et est allé s'asseoir sur un banc du boulevard où des agents l'ont trouvé et amené à l'hôpital.

C'est un jeune homme de bonne santé, un peu pâle, blond, peu musclé pour son état. Pas de maladies antérieures, pas de crises de nerfs; il n'est pas d'un caractère emporté. S'adonne souvent à l'absinthe et s'enivre quelquefois. Aucun stigmate d'hystérie. Champ visuel intact. Motilité, sensibilité et réflexes partout normaux. L'intelligence n'est pas atteinte, le malade fait signe qu'il comprend ce qu'on lui dit. On voit manifestement qu'il fait les plus grands efforts pour parler, mais il ne se produit qu'une sorte de sifflement inspiratoire, la face se congestionne, il s'irrite et pleure. Il n'a jamais su écrire que son nom, et peut le faire.

Traitement : 4 grammes de bromure de potassium. Le surlendemain, le malade parvient à articuler quelques paroles à voix basse, « oui, non, ça va mieux » et c'est tout. Cet état va en s'améliorant, le sixième jour, il peut causer quelques instants, mais si on prolonge la conversation, les mots s'embrouillent et des efforts pour parler deviennent impuissants.

Le douzième jour, la parole est entièrement revenue, et le malade conserve le souvenir exact de tout ce qui s'est passé.

31. — Fracture de la colonne vertébrale.

Guillaume L..., âgé de 29 ans, charretier, voulant retenir avec les épaules sa voiture qui se renversait se trouva plié en deux, la tête entre ses jambes. Amené aussitôt après à l'hôpital, il était dans l'impossibilité de se tenir debout, et éprouvait, dit-il, des fourmillements dans les deux jambes. Le lendemain matin on constate une paraplégie motrice absolue. Anesthésie complète jusqu'à la racine des cuisses. Les fourmillements du début ont disparu. — Constipation, rétention d'urine. — Réflexes rotulien et plantaire abolis. — Réflexe crémastérien exagéré. — Erections sans éjaculations. — Il existe au niveau de la douzième dorsale nne légère saillie et une douleur vive à la pression. Le malade est placé dans une gouttière de Bonnet avec extension continue sur les jambes.

Les jours suivants, l'anesthésie remonte jusqu'à l'ombilic, et le sixième jour, malgré les plus grandes précautions antiseptiques dans le cathétérisme du malade apparaît d'abord de l'uréthrite suppurée, (le malade n'ayant jamais eu de blennorrhagie), puis des urines purulentes et de l'hématurie. Le quinzième jour, les membres inférieurs sont le siège d'une atrophie prononcée, des eschares profondes se montrent au sacrum et au talon, la température s'élève (39 degrés). Le même état a persisté en s'aggravant et le malade est mort au bout de trois mois et demi.

L'autopsie a dû être bornée à l'examen du rachis. Après résection de l'apophyse épineuse et des lames de la vertèbre saillante il est facile de constater qu'en bas le doigt s'engage facilement dans le canal médullaire. En haut au contraire, il se trouve pincé immédiatement, au point de pouvoir à peine engager la pulpe de l'index. En enlevant la moelle, on constate une saillie de la paroi antérieure du canal rachidien, saillie qui est formée par la partie inférieure de la onzième dorsale fracturée. Le doigt se trouve pincé entre cette moitié inférieure du corps vertébal qui est restée en place et l'arc postérieur, lequel a été entraîné en avant avec la moitié supérieure de la

vertèbre fracturée. Cet angle est lisse recouvert par les méninges; la moelle ne présente pas d'altérations à l'œil nu.

IV

Tube digestif.

32. — Phlegmon infectieux du plancher de la bouche.

Julie Du..., 33 ans. D'apparence robuste, sans autre antécédent qu'un certain degré d'alcoolisme a commencé à éprouver de la gêne dans les mouvements de la langue et dans la déglutition il y a douze jours. Depuis 5 jours, elle a remarqué la présence d'une tuméfaction, elle a des douleurs vives, de l'insomnie, de l'anorexie.

Actuellement la déglutition et la parole sont des plus difficiles, l'haleine est fétide, il s'écoule de la bouche une salivation abondante. La région sus-hyoïdienne est tuméfiée, sans rougeur; elle est le siège d'un œdème douloureux à la pression, dur comme du bois, s'étendant depuis la peau jusqu'au plancher de la bouche dont la muqueuse ne présente aucune altération. La température est à 39°,5. Ni sucre ni albumine dans l'urine. Malgré l'absence de fluctuation, une longue incision est faite dans la région sus-hyoïdienne: il n'y a que de l'infiltration des couches sous-cutanées; c'est seulement après avoir séparé à la sonde cannelée le plan musculaire formé par les deux digastriques qu'il s'écoule à peine une cuillerée à café de liquide sanieux, très fétide, à odeur de sphacèle. La cavité est lavée, drainée et tamponnée à la gaze iodoformée.

Cette intervention n'eût aucune influence ni sur le gonflement qui ne diminua que très peu, ni sur l'état général. La température resta élevée, le délire permanent avec une agitation considérable et la malade mourait quatre jours plus tard.

33. — Perforation de l'œsophage par une épingle. Septicémie.

(Obs. *publ. in extenso dans les Bull. de la Soc. anat.*, 1891, *p.* 11.)

W..., 42 ans, journalier, entré le 28 décembre 1890, salle Malgaigne, n° 42, avait d'abord été reçu deux jours auparavant dans le service du professeur Dieulafoy. Il présentait un état ataxo-adynamique qui avait fait penser à une fièvre typhoïde ou à une angine infectieuse, car pour tout antécédent le malade se plaignait d'une douleur vive dans la déglutition ayant débuté six semaines aupa-

ravant. On constata l'existence d'un phlegmon profond susclaviculaire à gauche et on le fit passer en chirurgie.

Le phlegmon ouvert ne donna écoulement qu'à quelques gouttes de pus très fétide. Il n'y eut aucune amélioration ni dans l'état local ni dans l'état général, malgré 1 gramme 50 de sulfate de quinine tous les jours et le malade mourut 6 jours après son entrée en pleine septicémie.

A l'autopsie, on trouva dans la partie latérale gauche de l'œsophage, au-dessus de la crosse aortique un ganglion du volume d'une noix, entouré d'un clapier fétide. Il était embroché par une épingle d'acier dont la tête, habituellement en verre, n'existait plus. Cette extrémité se trouvait en rapport avec l'œsophage sans qu'il y eut de lésions apparentes de ce conduit. Une traînée purulente réunissait ce foyer périœsophagien au foyer susclaviculaire. Le sang du malade examiné pendant la vie ne contenait pas de microbes apparents.

Fig. 21. — Perforation de l'œsophage par une épingle.

Dans le pus, il existait outre des micrococci, un bacille mince, tantôt isolé, tantôt en filaments courts de deux ou trois éléments.

34. — Invagination iléo-côlique déterminée par un adénome du côlon ascendant (Obs. *publ. in extenso dans les Bull. de la Soc. anatom.*, 1891, *p.* 401).

Il s'agit d'un enfant de 5 mois apporté à l'hôpital soixante-douze heures après le début des accidents. Ceux-ci, au dire de la mère, avaient été assez brusques et marqués par des coliques douloureuses

avec efforts de défécation et évacuation de sang. On sentait une tumeur dans la fosse iliaque gauche dont le doigt atteignait l'extrémité rectale par le toucher.

Après des tentatives infructueuses de réduction sous le chloroforme, on fit dans la fosse iliaque droite un anus artificiel sur l'intestin grêle, car on ne trouva pas le cæcum qui était entraîné dans l'invagination.

L'enfant mourut trois heures après l'intervention et on constata à l'autopsie qu'il existait un boudin d'invagination long de 20 centimètres, dont l'enveloppe externe était formée par le côlon descendant. Il était recouvert par les anses de l'intestin grêle distendues, et remontait, sinueux comme l'S iliaque, jusqu'à la hauteur de la deuxième vertèbre lombaire.

L'anus artificiel, bien coapté d'ailleurs, siégeait à 55 centimètres de l'estomac, de sorte qu'il y avait plus d'un mètre d'intestin grêle en aval de lui. Nous en donnerons plus loin la raison.

Au niveau du collier de l'invagination qui est profondément situé au-devant de la deuxième vertèbre lombaire, on trouve invaginés : 1° un repli péritonial (D) partant de la fosse iliaque, très tendu, et que je considère comme le ligament inférieur du cæcum et la terminaison du mésentère; 2° l'iléon (C) constituant le cylindre interne du boudin; 3° une portion du grand épiploon (B); 4° l'épiploon gastro-côlique dans sa partie droite, qui s'est trouvé entraîné dans le collier en même temps que le côlon transverse; or, cet épiploon gastro-côlique en s'invaginant, a entraîné avec lui son attache droite, c'est-à-dire la première portion du duodénum (A) qui, pliée en forme de V, pénètre bien que peu profondément, dans le collier de l'invagination. Une fente pratiquée sur le cylindre externe montre l'extrémité du boudin invaginé, très congestionné, recouverte de quelques plaques pseudo-membraneuses (F), mais sans sphacèle à proprement parler. Elle porte à son extrémité une petite tumeur sessile du volume d'une coquille de noix que l'examen histologique a montré être un de ces adénomes à épithélium cylindrique si fréquents dans le gros intestin (E).

Il n'y a ni péritonite ni adhérences, cependant on n'arrive pas à désinvaginer complètement l'intestin, ce qui eût été encore plus difficile sur le vivant.

Cette observation représente le type de l'invagination intestinale chez l'enfant. Un point intéressant que l'autopsie a permis de constater est le suivant : l'invagination des mésos dans le cylindre externe en même temps que l'intestin qu'ils supportent, raccourcit ceux-ci de telle sorte que le boudin d'invagination se trouve par sa partie supérieure attiré contre le point d'attache des mésos, c'est-à-dire contre la paroi abdominale postérieure; les anses d'intestin voisines du

boudin invaginé se trouvent également maintenues fixées au devant de lui. Il en résulte, même sur la table d'autopsie, des difficultés pour découvrir le collier de l'invagination, qui doivent être encore plus grandes

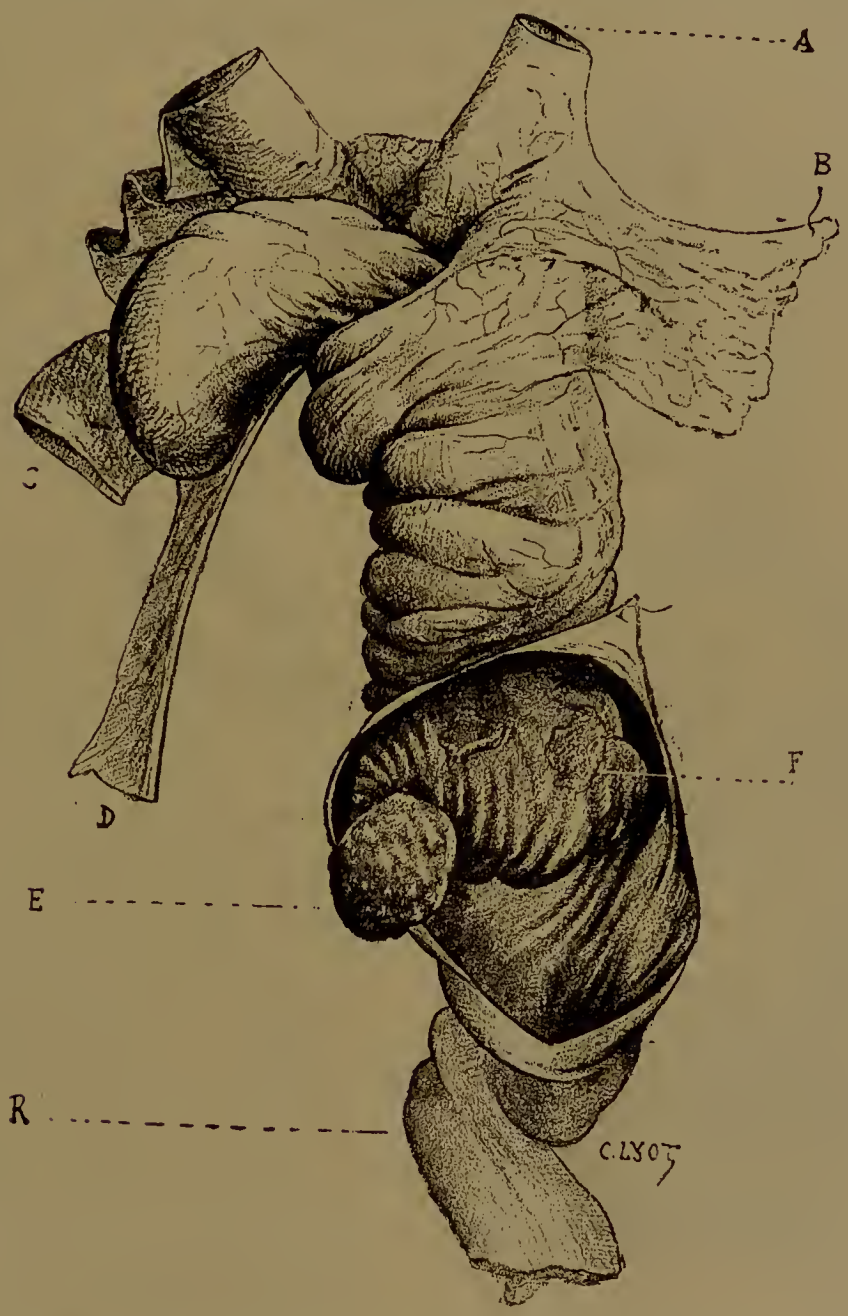

Fig. 22. — Invagination iléo-côlique déterminée par un adénome.

lorsque l'on fait la laparotomie. Il en résulte également que l'on a à craindre, comme c'était le cas ici, lorsqu'on fait l'anus contre nature, de ne pas tomber sur les anses les plus voisines du siège de l'occlusion.

35. — Invagination intestinale déterminée par un polype de l'intestin (Obs. *publ. in extenso in Bull. de la Soc. anatom.*, 1891, *p.* 41).

Jules L..., âgé de 51 ans, entré le 16 janvier 1891, salle Malgaigne,

Fig. 23. — Invagination iléo-côlique déterminée par un polype.

n° 51. Ce malade, depuis quatre mois, souffre fréquemment de coliques et de constipation. Les accidents ont débuté il y a quatre jours par de violentes douleurs dans l'abdomen. Vomissements fréquents et suppression des selles depuis cette époque. A l'examen, on constate la présence d'une masse dure, bosselée, dans la fosse iliaque. L'état général n'est pas trop affaibli. On porte le diagnostic de cancer du cæcum et on fait une entérotomie sur l'intestin grêle dans la fosse iliaque droite.

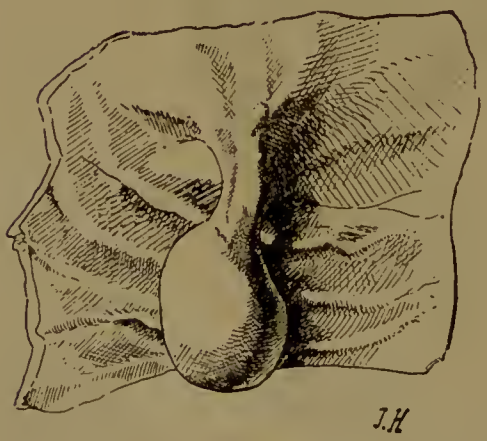

Fig. 24. — Polype ayant provoqué l'invagination.

Après deux jours d'amélioration, l'état général s'aggrava et le malade mourut 5 jours après l'intervention.

L'autopsie montra qu'il s'agissait d'une invagination iléo-cæcale. L'iléon était en partie sectionné par le sphacèle au niveau du collier de l'invagination; celle-ci avait été déterminée par un polype pédiculé du volume d'une noix.

36. — Invagination intestinale

(Obs. *publ. in extenso dans les Bull. de la Soc. anatom.*, 1891, *p.* 7).

Frédéric Fl..., âgé de 21 ans, entré le 2 janvier 1891, salle Malgaigne. Cet homme est apporté mourant à l'hôpital. Il est cyanosé, les extrémités refroidies, la voix à peine perceptible. Le début, très franc, remonte à 10 jours et a été signalé par de violentes coliques accompagnées de selles sanglantes.

Depuis, aucune évacuation alvine. Vomissements non féloïdes.

Le ventre est peu tendu, on ne sent pas de tumeur. On porte le diagnostic d'invagination intestinale, mais on n'intervient pas, étant donné son état de collapsus. Mort 3 heures après.

A l'autopsie, on constate une invagination iléo-côlique dont le collier s'arrête au commencement du côlon descendant.

Le ligament supérieur du cæcum forme un cordon dur tendu entre le cylindre moyen et le cylindre interne de l'invagination.

Fig. 25. — Invagination iléo-côlique.

Il existe sur la muqueuse intestinale des lésions tuberculeuses, les unes guéries, les autres ulcérées.

37. — Occlusion intestinale. Bride insérée sur l'intestin grêle et déterminant une coudure. Laparatomie. Mort tardive par pneumonie.

Jean Br..., 46 ans, journalier, entre à l'hôpital le 10 janvier 1891, au septième jour d'accidents d'occlusion ayant débuté dans les conditions suivantes : coliques, vomissements ; deux purgations prescrites par son médecin ont été vomies.

Aucun antécédent autre qu'une fièvre typhoïde dans l'enfance.

On constate un ballonnement modéré, surtout péri-ombilical, accompagné d'un peu de sensibilité. Le pouls est fort, et l'état général assez bon. On donne au malade un lavement électrique (eau salée et courants galvaniques interrompus). Aussitôt après, émission de gaz et de matières ovillées, en grande quantité, mélangées à environ 100 grammes de sang pur. Lavage de l'estomac. Nouvelles selles dans la nuit.

Le 11 et le 12, les vomissements ont cessé, mais le ventre est resté ballonné et le malade continue à se plaindre de coliques.

Le 15, les vomissements ont reparu abondants, et le malade est plus affaibli. L'intervention est jugée nécessaire et dans l'hypothèse d'un obstacle sur le gros intestin, on pratique l'incision dans la fosse iliaque droite pour faire un anus contre nature sur le cæcum. Mais comme le gros intestin est trouvé affaissé, on abandonne cette voie et la laparotomie médiane permet de lever l'obstacle. Celui-ci est constitué par une bride insérée sur l'intestin grêle, à 30 centimètres du cæcum, et près du hile de l'intestin. Elle détermine une brusque coudure au-dessus de laquelle l'intestin est considérablement dilaté. Par son autre extrémité, la bride s'insère sur le mésocôlon ascendant.

Le lendemain, 16, les vomissements sont disparus, mais le ballonnement persiste et il n'y a pas de fièvre. Il s'agit probablement d'un pseudo-étranglement par paralysie de l'intestin. Néanmoins le 18, comme il n'y a pas de selle, de crainte d'un autre obstacle méconnu, l'incision de la fosse iliaque est rouverte, et un anus contre nature est établi sur l'intestin grêle dilaté.

Le 20, le malade est dans un état d'affaissement prononcé. Sa femme, malgré toutes les remontrances, d'accord avec lui, le fait transporter à sa maison. Dix jours plus tard, le 30, elle le ramène atteint de pneumonie. Il meurt au bout de quelques heures. Il n'avait pris pendant tout ce temps que de la glace en abondance et une bouteille de champagne.

A l'autopsie, l'intestin grêle est trouvé libre sur tout son parcours,

il est affaissé et sain ; deux anses intestinales adhèrent à la cicatrice de la ligne blanche, deux autres au voisinage de l'anus contre nature.

Il existe une pneumonie droite au stade d'hépatisation grise.

Cette observation permet de tirer les conclusions suivantes :

1° Les occlusions par coudures dues à une bride de traction peuvent revêtir une allure subaiguë, car l'obstacle n'est pas absolu et il ne détermine pas à son niveau des lésions précoces de l'intestin.

2° Après la levée de l'obstacle, les évacuations peuvent rester suspendues pendant deux ou trois jours par suite de la paralysie de l'intestin, comme on l'a observé dans l'étranglement herniaire.

38. — Étranglement interne par bride. Anus iliaque. Mort.

Eugénie Cl..., 64 ans, entrée le 12 décembre 1890, salle Lenoir, n° 3. Début brusque des accidents il y a dix jours par des vomissements. Depuis, absence complète de selles et de gaz, pas de violentes coliques, vomissements peu fréquents, un ou deux par jour. Le ventre est peu ballonné, peu douloureux ; un lavement d'eau de Seltz et un lavement électrique ressortent immédiatement. Rien dans ses antécédents ne permet de faire un diagnostic précis. En raison de l'affaiblissement prononcé de la malade, on se contente de pratiquer un anus contre nature dans la fosse iliaque droite. Comme le cæcum est affaissé, c'est l'intestin grêle qui est ouvert. Les matières sortent en abondance. La malade, très améliorée d'abord par l'opération, meurt le quatrième jour.

A l'autopsie, on trouva une bride attachée par ses deux extrémités sur les vertèbres lombaires ; une anse d'intestin sphacélée était engagée sous elle.

39. — Occlusion intestinale a marche lente. Anus artificiel. Rétablissement du cours des matières et guérison spontanée de l'anus artificiel.

La nommée D..., âgée de 54 ans, est amenée à l'hôpital dans les conditions suivantes : depuis quatre jours elle n'est pas allée à la selle. Il y a deux jours, éprouvant de violentes coliques et voyant son ventre se ballonner, elle prend des lavements sans résultat, e 30 grammes d'huile de ricin qu'elle vomit.

Actuellement, le ventre est très ballonné, mais sans tension, sans coliques ; la dilatation ne paraît pas occuper plutôt les fosses iliaques que la région ombilicale, elle est uniforme. A la palpation

qui est légèrement douloureuse, on ne constate aucune tumeur. Le toucher vaginal reste également négatif, l'utérus paraît normal, assez mobile. Aucun renseignement par le toucher rectal. La malade dit n'avoir rendu aucun gaz par l'anus depuis le début des accidents. Elle n'a vomi que sa purgation, et a pu absorber de petites quantités de lait et de bouillon. Elle se plaint surtout de douleurs dans la région des reins. Pas de fièvre, pouls régulier, normal. Pas de cyanose, pas d'altérations de la voix, pas de sueurs, le visage n'est pas grippé, le teint est rosé.

La malade dit avoir été prise il y a trois ans et demi des mêmes accidents qui se seraient terminés au bout de quelques jours par des selles abondantes grâce à des lavements. Pas de péritonite ni de fièvre typhoïde. Deux grossesses terminées par des couches régulières.

Dans ces conditions d'occlusion à marche lente on donne à la malade un lavement électrique (courants galvaniques interrompus), à l'aide de la pompe foulante. Aucun résultat; le lendemain, nouveau lavement électrique; le surlendemain, de même. Cette fois, à la suite du lavement, la malade a eu à deux reprises une assez abondante évacuation de gaz avec contraction de toute la masse intestinale se constatant nettement par une modification dans la consistance de l'abdomen qui devenait très dur. Les douleurs de reins dont la malade s'était toujours plaint devinrent beaucoup plus vives. Aucune selle. Cependant peu à peu l'état général était devenu moins bon; elle avait pu, il est vrai, prendre plusieurs verres de lait, sans aucun vomissement, mais le visage était devenu terreux, les traits tirés, le pouls plus fréquent. Aussi le jour suivant, huitième jour des accidents, on intervient par la création d'un anus artificiel dans la fosse iliaque droite.

A l'incision du péritoine, il s'écoule environ 400 grammes de liquide ascitique clair. Le cæcum se présente de lui-même, mais tellement aminci qu'il est impossible de faire cheminer la plus fine aiguille dans sa paroi sans entrer dans la cavité, et le fil laisse sourdre autour de lui un peu de matières qu'un lavage continu entraîne. Aussi, on se contente de suturer au catgut l'intestin au péritoine pariétal. La peau est simplement rentrée en dedans par huit sutures au crin de Florence. A l'incision de l'intestin, il s'écoule plusieurs bassins d'une purée noirâtre, fétide.

Trois heures après l'opération, abondante débâcle par l'anus normal de matières liquides, sans scybales, sans corps étrangers.

Les jours suivants, la malade, absolument rétablie d'ailleurs, continue à évacuer ses matières, en partie par l'anus artificiel, en partie

par le rectum, davantage même par ce dernier, et s'alimente abondamment. Peu à peu, l'anus cæcal se ferma et la malade sortait au bout de deux mois, ayant recouvré le cours normal de ses matières, sans tendance à la constipation.

Des explorations répétées à diverses reprises n'ont pas permis de déceler la cause des accidents.

40. — Occlusion intestinale dans un sac herniaire volumineux déterminée par la corde mésentérique comprimant l'intestin sur le bord de l'anneau.

M... Charles, 54 ans, entré le 4 mars 1891, salle Malgaigne, n° 55. Début des accidents il y a six jours par une sensation de craquement

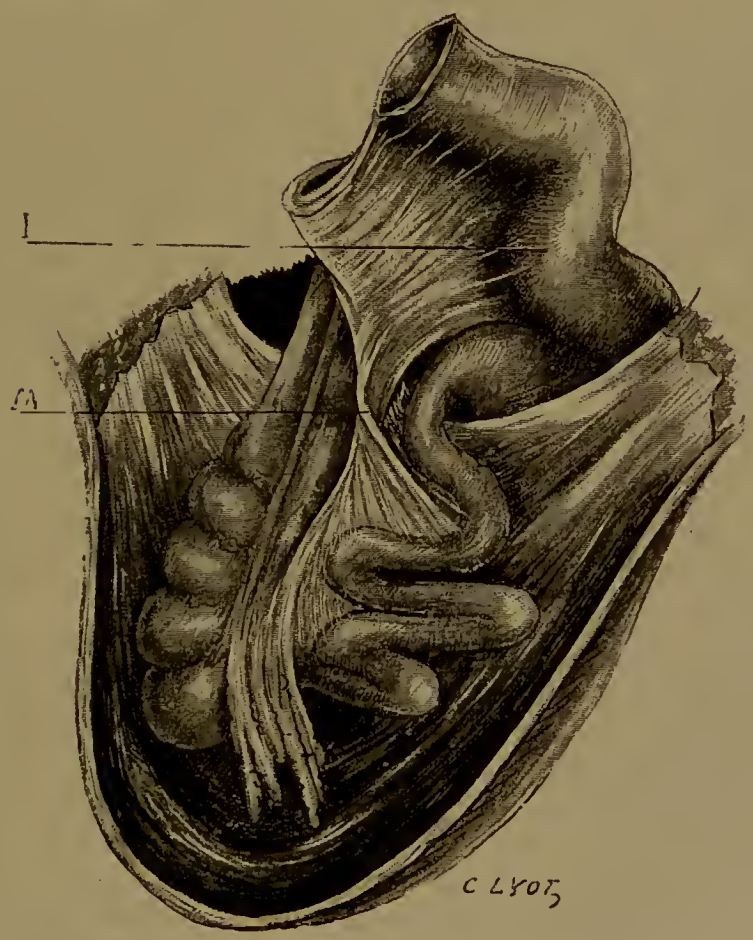

Fig. 26. — Occlusion par la corde mésentérique dans une hernie inguinale.

en allant à la selle. Il y avait déjà trois jours qu'il était constipé. Depuis, vomissements quotidiens, pas de selles. Le malade, entré d'abord en médecine, est ensuite passé en chirurgie.

Le ventre est modérément ballonné, souple, nullement douloureux. Il en est de même d'une volumineuse hernie inguinale droite plus grosse qu'une tête de fœtus. Cette hernie est souple, à peu près complètement réductible avec gargouillement, sauf une dernière portion de consistance pâteuse. L'état général est assez bon, à part une arythmie cardiaque très accentuée. Un lavement forcé évacue quelques scybales, un purgatif est vomi. Le malade s'oppose formellement à toute intervention. Deux jours après, l'état général s'est aggravé, le ballonnement a augmenté, les extrémités sont refroidies et cyanosées. Agitation. Dans la nuit (6 au 7), le malade se traverse le ventre à coup de canne à épée. Mort en quelques instants.

Autopsie. L'intestin est distendu, sans péritonite. La hernie renferme : 1° des anses d'intestin grêle distendues qu'on relève ; 2° le cæcum descendu par glissement le long de la paroi postérieure du sac à laquelle il adhère dans son tiers postérieur. Il a entraîné avec lui la terminaison du mésentère, et celui-ci forme dans la hernie une corde tendue (fig. 26, M) sur la circonférence postérieure de l'anneau inguinal comme sur un chevalet. En ce point l'intestin grêle se trouve pincé. La partie terminale de l'iléon comprise dans la hernie est affaissée, tandis que, au-dessus, l'intestin reprend brusquement un gros calibre. L'anneau, d'ailleurs très large (7 centimètres de diamètre), n'exerce par lui-même aucune compression et il n'y a pas d'adhérences à son niveau. Le cœur est surchargé de graisse, l'orifice mitral athéromateux et rétréci, l'orifice tricuspidien très dilaté.

41. — Accidents d'occlusion intestinale déterminés par une typhlite ulcéreuse compliquée de cellulite sous-péritonéale.

Eugénie D..., âgée de 44 ans, entrée le 9 janvier 1891, salle Lenoir, n° 1. Constipation habituelle depuis quatre mois; elle reste souvent plusieurs jours sans aller à la selle. Depuis dix jours, plus de gaz, ni de selles, vomissements fréquents non fécaloïdes. Ventre douloureux à la pression, surtout dans la fosse iliaque droite. Facies grippé, abattement.

Le 10, incision dans la fosse iliaque droite. Le tissu cellulaire sous-péritonéal est infiltré d'une sérosité verdâtre. Il existe dans le péritoine une certaine quantité d'ascite de même apparence. A la surface antérieure du cæcum, on trouve une plaque surélevée, de couleur jaune d'or, souple. L'appendice est intact. En incisant cette plaque, on reconnaît qu'il s'agit d'une gangrène de la paroi intestinale. L'intestin est fixé à la peau. Écoulement abondant de matières les jours

suivants. Cependant, la malade s'affaiblit, la température s'élève un peu et la mort survient seize jours après l'opération.

Autopsie. — Il existe une cellulite suppurée sous-péritonéale de toute la paroi abdominale postérieure, remontant jusqu'aux régions rénales et au diaphragme et descendant dans le petit bassin. Le cæcum présente des ulcérations multiples et il est probable qu'il a été le point de départ des accidents. — L'appendice, le reste du tube digestif, les organes génitaux sont sains.

42. — Entérectomie et entérorraphie pour tumeur du côlon ascendant, suivies dans la même séance de l'extirpation des annexes de l'utérus (Obs. *publ. dans les Bull. de l'Acad. de méd.*, 28 *juillet* 1891).

L'observation qui suit est l'histoire d'une malade atteinte d'une tumeur du gros intestin et en même temps de lésions des annexes de l'utérus nécessitant la laparotomie, mais absolument indépendantes à tous les points de vue de la tumeur de l'intestin. Elle a subi dans une seule et même séance l'entérectomie suivie d'entérorraphie et de l'extirpation des annexes des deux côtés. Un succès rapide a été le résultat de cette intervention complexe.

Cette malade, Mélanie G..., âgée de 32 ans, est entrée dans mon service à l'hôpital Necker pour des accidents douloureux qu'elle éprouvait dans le bas-ventre, depuis six mois. Mon examen se trouvait ainsi attiré du côté de l'appareil génital, et c'est en complétant mes recherches que je découvris une tumeur dans la partie latérale droite de l'abdomen, indépendante de l'utérus et de ses annexes. Cette tumeur, dont la malade ne s'était pas aperçue, était située à deux travers de doigt au-dessus de l'épine iliaque antéro-supérieure; son volume était un peu inférieur à celui d'un rein, mais ses contours beaucoup moins nets. Bien limitée par en bas, elle était mal circonscrite en haut, et s'engageait sous le bord externe du muscle grand droit. Sa surface paraissait légèrement bosselée, sa consistance ferme. Aucune sensibilité à la pression. On pouvait mobiliser cette masse en tous sens et la déplacer de 3 à 4 centimètres, mais elle reprenait aussitôt sa place, sans se réduire franchement en haut comme un rein mobile. Par le toucher vaginal, on trouvait l'utérus en latéro-flexion gauche; les annexes des deux côtés malades et augmentées de volume, mais sans connexion aucune avec la tumeur précédemment décrite.

Les antécédents génitaux de la malade se réduisent à un accouchement à l'âge de 19 ans, sans complications immédiates. Depuis

cette époque, elle a eu des pertes blanches peu abondantes, des règles difficiles, et, il y a quatre ans, une crise douloureuse dans la fosse iliaque droite ayant duré huit jours. Rien à noter dans ses autres antécédents; elle ne se rappelle au sujet de ses parents que leur mort à un âge avancé. Elle-même n'a jamais éprouvé aucune affection de l'enfance ni de l'adolescence. On ne relève dans son passé ni fièvre typhoïde, ni diarrhée, ni accidents pulmonaires, ni syphilis. Elle dit avoir été soignée, il y a six ans, pour une petite fistule à l'anus. Actuellement, les viscères paraissent sains, les urines sont normales. Depuis quinze jours seulement elle était moins bien portante, avait perdu l'appétit et souffrait de vives douleurs dans le côté droit.

Dans un dernier examen pratiqué le 16 juillet, je fis les constatations suivantes :

Les annexes du côté droit de la malade formaient une tumeur des dimensions d'une grosse mandarine, dont une partie était nettement fluctuante. Les annexes du côté gauche, adhérentes au côté gauche de l'utérus, offraient un volume beaucoup moindre ; on pouvait, en tous cas, être certain qu'elles n'étaient pas saines. L'indication était formelle; la laparotomie seule pouvait débarrasser la malade de ses souffrances. Comme je suis encore bien loin d'être convaincu de la nécessité d'enlever l'utérus avec les trompes et les ovaires dans la généralité des cas, je pris le parti de m'en tenir à l'intervention abdominale.

Restait à établir le diagnostic de la tumeur située à la limite de la fosse iliaque droite et du flanc, à une certaine distance au-dessus des annexes. De ce côté, la difficulté était grande. L'examen extérieur de la région lombaire, dans la position génu-cubitale, m'avait permis de constater que, du côté droit, la masse sacro-lombaire était moins large que du côté gauche ; or, on sait que j'attribue à ce signe une valeur réelle pour le diagnostic de l'ectopie rénale. Si mon opinion est fondée, je devais conclure de la constatation de ce signe que la tumeur était le rein déplacé ; mais plusieurs raisons plaidaient contre cette conclusion. C'étaient d'abord les dimensions de cette tumeur, inférieures à celles d'un rein normal, ensuite et surtout, l'impossibilité de la ramener par refoulement de bas en haut jusque dans la fosse lombaire. Dans l'hypothèse de l'ectopie rénale, il aurait fallu admettre que cet organe avait subi une atrophie notable et contracté des adhérences avec les anses intestinales voisines. Aussi, malgré la diminution de largeur de la masse sacro-lombaire, je rejetai cette hypothèse et j'émis l'avis que la tumeur siégeait peut-être dans le mésentère, au voisinage de l'intestin; mais rien ne pouvait me faire

penser sérieusement à une lésion organique exclusivement localisée dans le côlon. La malade n'avait que trente-deux ans; elle n'avait offert aucun des signes habituels des néoplasmes intestinaux (dyspepsie, vomissements, melœna, hémorragies intestinales, constipation suivie de débâcles, tympanite). Depuis quelques jours seulement, elle souffrait beaucoup et commençait à maigrir. Son teint était devenu plombé. L'heure de l'intervention avait sonné. Attendre plus longtemps, c'eût été sans doute laisser échapper le moment favorable.

Le plan de l'opération s'imposait : il fallait d'abord s'assurer de la véritable nature de la tumeur au diagnostic difficile, faire immédiatement le nécessaire de ce côté, et s'occuper ensuite des annexes de l'utérus.

L'opération eut lieu le jeudi 16 juillet : par une incision médiane d'une dizaine de centimètres, commençant immédiatement au-dessous de l'ombilic, j'amenai à l'extérieur la tumeur du flanc droit; tout d'abord, je ne pus pas me rendre compte très facilement des éléments qui la constituaient. Je distinguai vaguement deux anses intestinales accolées l'une à l'autre et surmontant une masse solide extra-intestinale.

Après avoir rompu avec beaucoup de précaution les adhérences qui unissaient celle-ci à la première, je m'aperçus que la tumeur proprement dite était le gros intestin lui-même transformé en une masse dure; l'autre, le mésocôlon notablement épaissi. Des recherches attentives furent nécessaires pour me faire reconnaître que la portion du gros intestin envahie par la production morbide appartenait à la partie moyenne du côlon ascendant qui semblait abaissé vers la fosse iliaque. Telle était sans doute la raison pour laquelle la région lombaire droite était en réalité déprimée et avait perdu de sa largeur. C'était aussi pour moi la preuve que ce signe peut se rapporter au déplacement par en bas du coude du côlon comme au déplacement du rein. Il n'a donc pas, en ce qui concerne l'ectopie du rein, la valeur absolue que j'avais cru devoir lui attribuer. Cet organe occupait chez ma malade sa place normale et n'avait pas suivi le côlon dans son glissement vers la fosse iliaque.

Au bout de quelques minutes, j'entrevis la possibilité de faire la résection du côlon et la suture des deux bouts, la colectomie suivie immédiatement de colorraphie.

Je détachai d'abord le feuillet antérieur du mésocôlon dans l'étendue correspondant au néoplasme intestinal et même notablement au delà. Entre les deux feuillets, je trouvai plusieurs ganglions que j'extirpai immédiatement. Des ligatures au catgut furent jetées sur

de grosses artères coupées successivement. Alors seulement je détachai le feuillet postérieur du mésocôlon : l'intestin se trouva libéré sur plus de 20 centimètres de longueur.

Après avoir placé sur les deux bouts des pinces droites à longs mors garnis de caoutchouc, je retranchai la tumeur avec deux portions assez longues d'intestin normal. Restait à faire la suture des deux bouts du côlon. J'établis deux étages de suture, à points séparés, avec la soie 00, le premier, d'un bord muqueux à l'autre, le second, de la séreuse d'un des bouts à celle de l'autre, suivant le procédé de Lembert. Le premier étage fut composé de dix-neuf points, le second de vingt-six. Je me suis servi tout le temps du fin modèle d'aiguille de Reverdin, qu'on doit au talent de M. Collin.

Après m'être assuré que l'abouchement était parfait, que l'hémostase ne laissait rien à désirer, je réduisis le côlon suturé et le mésocôlon, sans jeter une suture en surjet sur les bords détachés de ce dernier; la toilette du péritoine à l'éponge compléta ce premier temps de l'opération.

Le second consista dans l'extirpation rapide des annexes de l'utérus. A droite, je trouvai la trompe distendue, comme je l'avais reconnu avant l'opération, accompagnée de plusieurs kystes séreux, dont l'un se rompit pendant le détachement des adhérences; à gauche, la trompe, beaucoup plus petite, était adhérente, ainsi que l'ovaire. Elle fut amenée au dehors sans grandes difficultés. Ce second temps ne dura guère plus de dix minutes. Avec les sutures de la paroi abdominale, la durée totale de l'opération fut de près de deux heures.

Les suites opératoires ont été des plus simples : aucune réaction au réveil, aucun vomissement. La malade fut d'ailleurs soumise à une diète absolue pendant quarante-huit heures. La température ne s'est élevée qu'au second jour au-dessus de 38 degrés. Les autres jours, elle a oscillé entre 37°,2 et 37°,4. Il n'y a eu à signaler que quelques douleurs dans le côté le septième jour, qui ont cédé sous l'influence d'un peu de laudanum administré par la bouche. La malade a eu sa première garde-robe après le sixième jour révolu, et peut être considérée, actuellement, comme guérie, douze jours pleins après l'opération.

La portion réséquée du côlon ascendant mesure 22 centimètres de longueur et pèse 200 grammes. Elle est à demi repliée sur elle-même dans sa partie supérieure.

La zone malade a une longueur de 9 centimètres. Elle est constituée par un épaississement des tuniques sur toute la circonférence de l'intestin, déterminant l'augmentation de volume du côlon, en même

temps qu'un rétrécissement de son calibre, de telle sorte que, sur une coupe longitudinale, la lumière de l'intestin offre l'apparence de deux cônes réunis par leur sommet (fig. 27). Le point le plus étroit n'a qu'un demi-centimètre de diamètre. En amont du rétrécissement, la muqueuse semble avoir conservé ses caractères; en aval, il existe une ulcération circonférentielle sans profondeur, dans une étendue de 2 centimètres, autour de laquelle se voient de petites végétations polypeuses du volume d'un grain de chènevis. Le siège de cette ulcération en aval d'un rétrécissement, contrairement à ce qu'on observe d'ordinaire, me paraît devoir s'expliquer par la disposition anatomique du côlon ascendant, favorisant la stagnation des matières dans le sens de la pesanteur. Tout le tissu néoplasique est dur à la coupe, et on voit à l'œil nu un épaississement marqué de la couche musculaire et du tissu adipeux sous-séreux.

Fig. 27. — Rétrécissement du côlon ascendant (l'intestin est fendu dans sa longueur).

Quant aux annexes, elles sont représentées par des trompes du volume du doigt, contournées sur elles-mêmes et renfermant du pus dans leur cavité. Le pavillon est complètement confondu avec l'ovaire. Enfin, du côté droit, il existe un petit kyste séreux inclus dans l'aileron de la trompe.

L'examen histologique de l'intestin a été fait à mon laboratoire. Des coupes pratiquées en divers points n'ont révélé aucune trace de

dégénérescence épithéliale. Il n'existe que des lésions d'inflammation au niveau de l'ulcération et une hypertrophie des tuniques intestinales. La muqueuse est conservée dans toute l'étendue, mais au niveau de l'ulcération et du point rétréci, la lame épithéliale a disparu, et on ne trouve que les culs-de-sac glandulaires perdus dans une couche d'éléments embryonnaires. Partout la muqueuse est d'ailleurs infiltrée dans ses couches profondes d'éléments embryonnaires que l'on retrouve, soit sous forme de traînées irrégulières, soit sous forme de petits nodules dans toute la couche sous-muqueuse et jusque dans la tunique musculaire et le tissu sous-séreux. L'apparence de ces nodules embryonnaires ne permet pas d'affirmer que l'on se trouve là en présence de follicules tuberculeux ; on n'y remarque ni dégénérescence centrale ni cellules géantes ; il n'y existe pas non plus de bacilles. La couche des fibres musculaires circulaires est plus que doublée d'épaisseur. La couche sous-séreuse est infiltrée de tissu adipeux. Les ganglions lymphatiques, qui sont du volume d'un gros pois, ne présentent que les lésions de l'hypertrophie simple. En somme, cette néoplasie intestinale paraît n'être constituée que par des altérations de nature inflammatoire, dont il n'est pas possible de déterminer l'origine.

43. — Épithélioma cylindrique du rectum et de l'anus. Résection du coccyx et du sacrum. Anus sacré.

Charles L..., âgé de 46 ans, entre à l'hôpital se plaignant de douleurs abdominales accompagnées de diarrhée et de selles sanglantes et purulentes. Il a commencé à maigrir et à constater la présence de sang dans ses selles il y a 18 mois.

On constate par le toucher rectal une tumeur végétante développée sur toute la circonférence du conduit et déterminant un rétrécissement qui admet le doigt. En bas et en avant, elle s'arrête à 3 centimètres de l'anus ; en arrière, elle descend jusqu'à cet orifice. Le doigt n'atteint pas sa limite supérieure, cependant on peut estimer qu'elle ne remonte pas très haut, car elle garde une certaine mobilité.

L'état général est bon et le malade urine 14 gr. 60 d'urée en vingt-quatre heures.

L'opération fut entreprise avec l'intention d'extirper le rectum aussi haut qu'il serait nécessaire : longue incision dans le pli interfessier, résection du coccyx, résection oblique au ciseau portant sur les deux dernières pièces du sacrum. Peu de sang. Section du rectum au-dessus du sphincter. La tumeur est isolée, en remontant jusqu'à ce que la portion saine du rectum puisse être attirée suffisamment

en bas. On coupe alors l'intestin au-dessus de la tumeur, après avoir érigné le bout supérieur avec deux gros fils. L'opération fut terminée en suturant circulairement l'intestin à la partie supérieure de la plaie sacrée. L'anus qui était envahi par le néoplasme fut extirpé, et la grande plaie sacro-périnéale suturée dans toute sa longueur en y maintenant deux drains. Il n'a pas été nécessaire d'ouvrir le péritoine, qui put être décollé du rectum.

Réunion primitive, le malade sortait au bout d'un mois, entièrement guéri avec une légère incontinence des matières.

Quatre mois plus tard, il donnait d'excellentes nouvelles de sa santé.

44. — Hernie inguinale congénitale de l'appendice vermiculaire avec étranglement du testicule et hématocèle testiculaire chez un enfant de quatre mois.

La mère s'est aperçue il y a trois jours de la présence d'une tumeur au pli de l'aine droite de son enfant. Depuis, il n'est plus allé à la selle et vomit immédiatement ses tétées. Il n'y a pas eu de taxis.

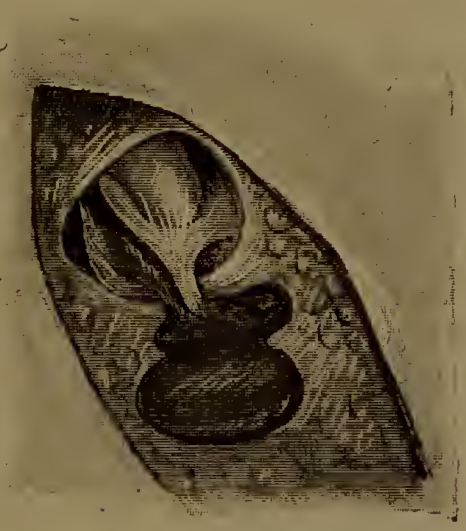

Fig. 28. — Hernie inguinale de l'appendice vermiculaire.

L'enfant est bien constitué, il n'y a que le testicule gauche dans les bourses. Le ventre est modérément ballonné. Dans la région inguinale droite, il existe une petite tumeur dure comme une bille, adhérente profondément. Elle est douloureuse, la peau est rouge à son niveau. A l'incision, on découvre le testicule et l'épididyme absolument noirs. Ils sont surmontés d'une petite tumeur également noire qui paraît être un hématome du cordon. En outre, un méso très court, que l'on voit partir du péritoine pariétal au niveau de l'anneau, les réunit à un petit prolongement mousse qui est vraisemblablement l'extrémité de l'appendice vermiculaire. Les deux tumeurs formées par le testicule et l'hématome sont enlevées après ligature de leur pédicule et l'appendice auquel ils étaient rattachés réduit dans la cavité abdominale.

Suites régulières; l'enfant, immédiatement après l'opération, a tété et est allé abondamment dans ses langes.

A la coupe, le testicule et l'épididyme sont infiltrés de sang, il y a une véritable injection interstitielle.

45 - 46. — Deux faits de hernie enkystée de la tunique vaginale.

La hernie enkystée de la tunique vaginale a été décrite pour la première fois par A. Cooper, qui en rapporte trois observations. Malgaigne la signale dans ses Leçons sur les hernies.

Bourguet d'Aix, dans un long mémoire de la *Gazette hebdomadaire*, 1865, étudie avec soin le mécanisme suivant lequel se produit cette hernie, analyse les sept observations connues et en fournit une personnelle.

Duret, dans sa thèse d'agrégation de 1883 sur les Variétés rares de la hernie inguinale, ajoute trois observations nouvelles de M. Berger et établit les divers types que peut revêtir la hernie enkystée de la tunique vaginale.

D'après ces travaux, il semble démontré que la hernie enkystée se produirait de la manière suivante :

1° Le conduit vagino-péritonéal ne s'est oblitéré que dans sa partie supérieure ;

2° Il s'est développé une hydrocèle qui remonte anormalement jusque dans le canal inguinal, sans être l'hydrocèle communiquante vulgaire ;

3° La hernie, qui n'est pas congénitale comme le voulait A. Cooper, fait saillie à une époque ultérieure, munie d'un sac péritonéal comme toute hernie et d'un collet inguinal, agent ordinaire de l'étranglement. Elle rencontre aussitôt cette hydrocèle et en refoule la paroi supérieure qui lui forme ainsi une nouvelle enveloppe, ou, si l'on veut, un second sac, d'où le nom donné par Bourguet de hernie à double sac. Toutefois, dans la majorité des cas, il se fait une fusion de ces deux sacs en un seul.

Le testicule a le même siège que dans l'hydrocèle commune, il fait saillie dans la cavité de la vaginale, rattaché à la paroi postérieure et inférieure de celle-ci.

On distingue deux degrés dans l'enkystement de la hernie :

A un premier degré, la hernie ne pénètre qu'incomplètement dans la vaginale, elle ne fait que s'y adosser ; c'est la variété à sacs adossés. Dans les cas types, la hernie s'isole au milieu du liquide de l'hydrocèle et n'est plus rattachée que par son pédicule.

Enfin d'autres modifications peuvent survenir dans son évolution ultérieure :

1° Perforation du feuillet de la vaginale réfléchi sur la hernie et pénétration du sac péritonéal dans la cavité de l'hydrocèle ;

2° Perforation du feuillet vaginal et du sac péritonéal ; les viscères sont alors baignés directement par le liquide de l'hydrocèle. Les orifices de ces perforations peuvent être des agents d'étranglement. Mais il devient alors très difficile de distinguer cette complication de la hernie enkystée des faits rapportés par M. Trélat à la Société de chirurgie en 1883 et appartenant à la hernie congénitale, faits dans lesquels un rétrécissement siégeant à la partie inférieure du conduit péritonéo-vaginal persistant, était devenu l'agent de l'étranglement.

Nous rapportons deux observations de hernie enkystée, observées l'une à l'hôpital Saint-Louis, l'autre à l'hôpital Necker. Dans toutes deux on distinguait nettement le sac vaginal et le sac péritonéal. La hernie semble avoir pénétré dans la vaginale par sa face postéro-supérieure, restant attachée au feuillet pariétal de celle-ci par son pédicule inguinal et par une partie de sa face postérieure, comme le montrent les schéma qui y sont joints. La première est une hernie de l'intestin grêle, mais la seconde offre cette particularité qu'elle est une hernie du cæcum à revêtement péritonéal incomplet.

45.— *Hernie enkystée de la tunique vaginale constituée par l'intestin grêle. Étranglement suraigu. Mort.*

Jean Por..., 32 ans, est amené à l'hôpital pendant la visite ; il est très abattu, dans l'algidité, et c'est à peine si l'on obtient de lui pour tout renseignement que les accidents auraient seulement commencé depuis vingt-quatre heures.

La hernie forme une tumeur ovoïde, du volume d'un œuf de dinde, dirigée suivant l'axe du canal inguinal, assez facile à pédiculiser, dure, élastique. On sent difficilement le testicule à la partie inférieure.

La kélotomie est pratiquée sur-le-champ : après avoir incisé au niveau de l'orifice inguinal la peau et une couche graisseuse, on tombe immédiatement dans une cavité d'où s'écoule immédiatement environ 30 grammes de liquide. Ce ne peut être le sac, car la hernie n'est pas encore à découvert ; une tumeur fait saillie par la plaie, mais elle est uniformément recouverte par une membrane d'aspect lisse et séreux, dans l'épaisseur de laquelle on voit cheminer des veines parallèles, semblant être les éléments du cordon ; on

sent d'ailleurs en les pinçant le canal déférent au milieu d'elles.

Ce second plan est incisé, on déchire avec la sonde cannelée un peu de graisse et on reconnaît un feuillet mince et uni qui est le sac

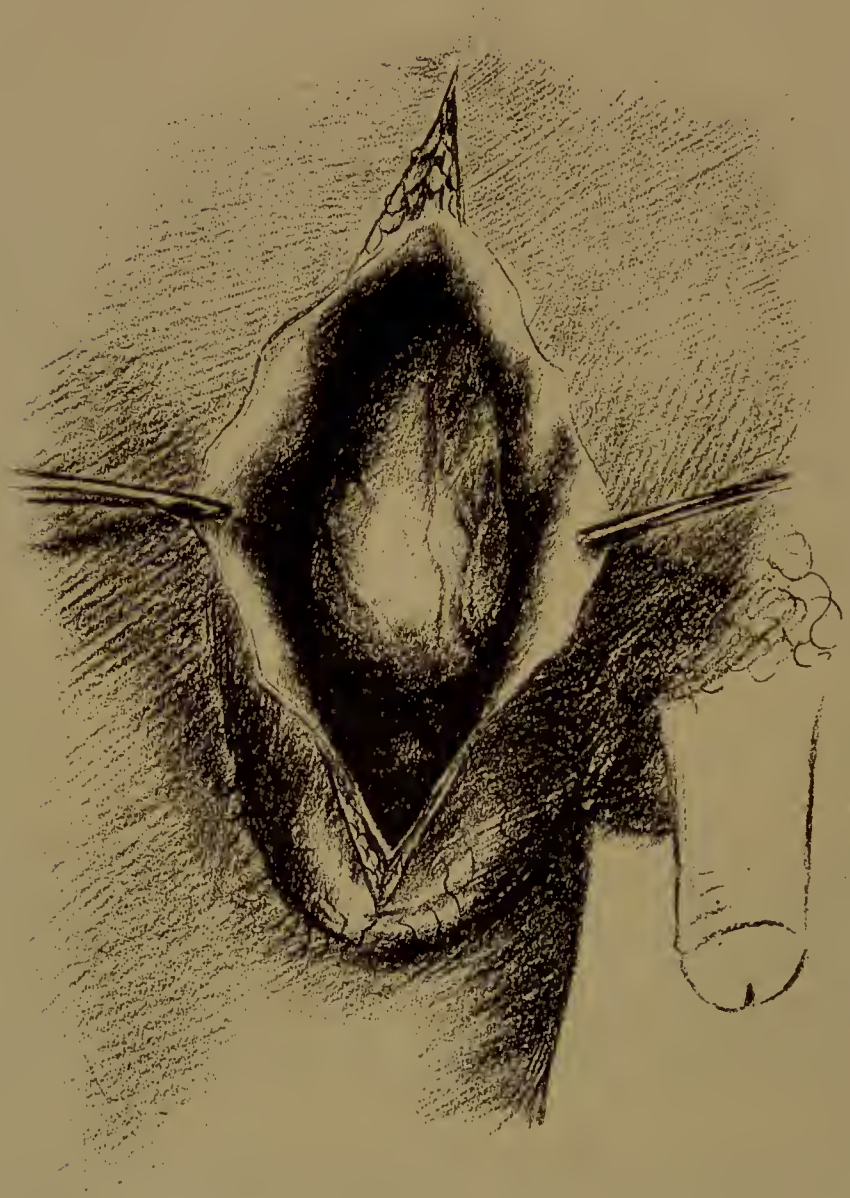

Fig. 29. — Hernie enkystée de la tunique vaginale.

véritable ; il laisse voir par transparence la couleur noirâtre des vaisseaux de l'épiploon congestionné. Dès que ce feuillet est déchiré, l'épiploon étale ses replis, et on découvre derrière eux une anse intestinale d'environ 8 centimètres de longueur. L'épiploon est

libre dans le sac, sauf à la partie postérieure, où il forme un cordon adhérent qui se rattache à la partie postérieure des enveloppes et à la tête de l'épididyme.

Il devient alors facile de se rendre compte des rapports de la hernie (fig. 30) : le premier sac incisé n'est autre que la tunique vaginale anormalement développée. Elle forme en effet un cul-de-sac remontant au devant de la hernie jusqu'au niveau de l'anneau inguinal. La hernie se trouve coiffée du feuillet pariétal de la vaginale et entourée par lui de toutes parts, jusqu'au niveau de son pédicule inguinal, sauf en arrière dans une petite étendue de sa face postérieure, où le doigt ne peut la contourner. En ce point, la vaginale se réfléchit, et quitte la hernie pour se continuer latéralement avec le reste du feuillet pariétal, et inférieurement avec le feuillet testiculaire. En effet, le testicule se voit dans la cavité de la vaginale et y fait saillie comme la hernie et un peu au-dessous d'elle, mais, par son bord supérieur il se trouve en contact avec la partie de la hernie qui n'est pas recouverte par la vaginale, et c'est précisément en ce point que l'épiploon lui est adhérent. Le véritable sac péritonéal, mince, transparent, double en dedans l'enveloppe vaginale de la hernie, séparé d'elle par un peu de tissu graisseux.

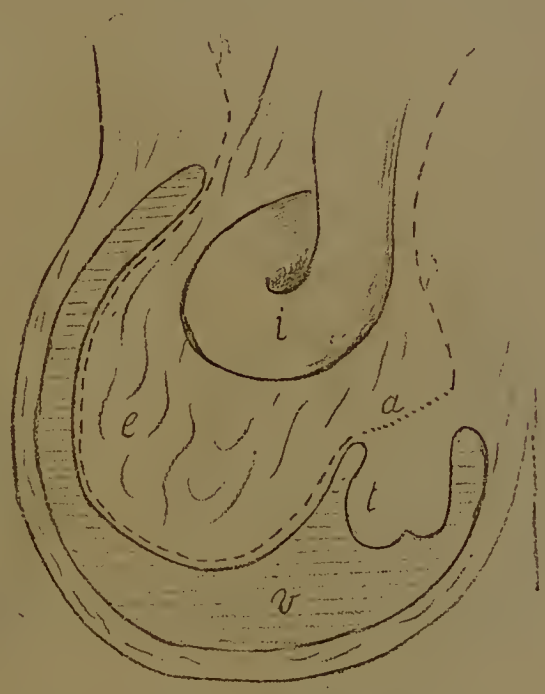

Fig. 30. — Hernie enkystée de la tunique vaginale. Coupe verticale antéro-postérieure.

i, intestin ; *e*, épiploon ; *t*, testicule ; *v*, cavité vaginale ; *p*, péritoine ; *a*, adhérence du testicule à l'épiploon.

L'intestin est fortement congestionné. On suture, avant de le réduire, une petite ulcération superficielle ; l'épiploon est réséqué. — Drainage du fond des bourses.

Le malade reste déprimé et meurt dans la nuit. Quelques heures après, il fut facile, en enlevant les sutures, de disséquer les enveloppes et de vérifier ce qu'avait fait constater l'opération. Il existait bien un sac péritonéal indépendant de la vaginale, continu avec le péritoine

et partout isolable sauf au niveau du point où il y avait une adhérence épiploïque. D'un autre côté, il y avait une continuité parfaite entre le feuillet de la vaginale recouvrant la hernie et le feuillet tapissant la cavité vaginale.

La tunique vaginale du côté opposé était d'ailleurs normale dans sa disposition.

46. — *Hernie enkystée de la tunique vaginale constituée par le cæcum. Étranglement.*

Mathurin Bast..., homme de 33 ans, dit avoir toujours eu le testi-

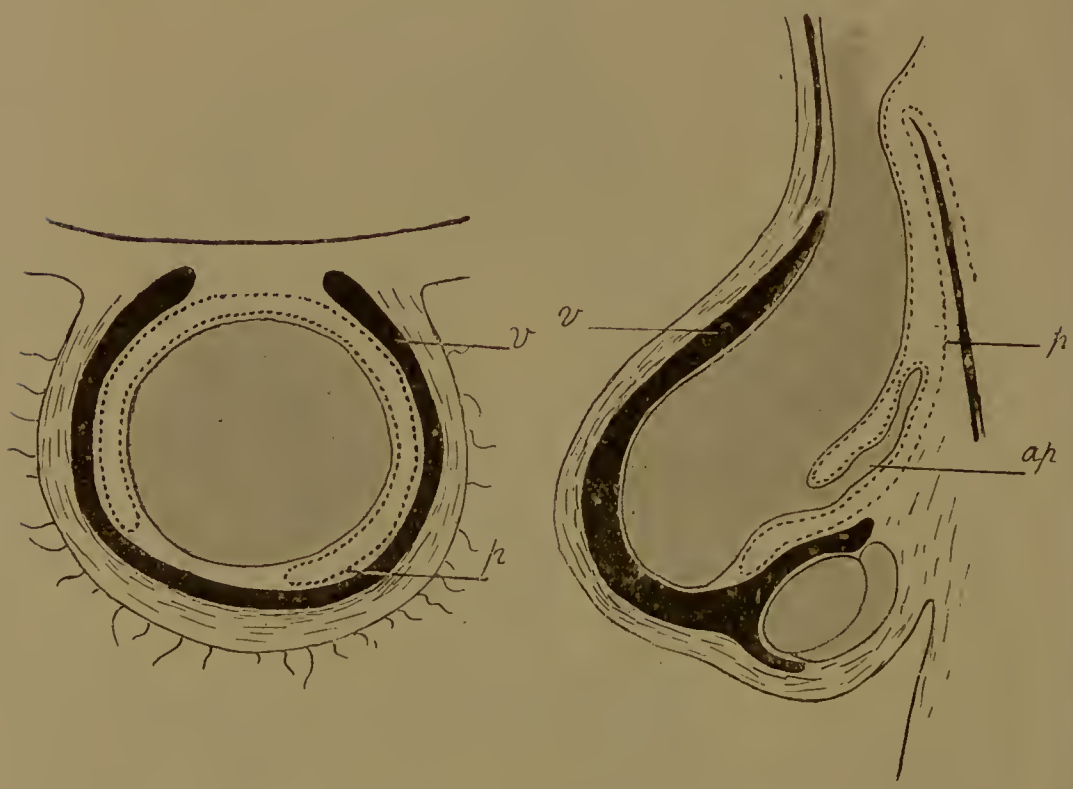

Fig. 31. — Hernie enkystée de la tunique vaginale. Coupe transversale.

v, cavité vaginale : *p*, péritoine.

Fig. 32. — Hernie enkystée de la tunique vaginale. Coupe antéro-postérieure.

v, cavité vaginale ; *p*, péritoine ; *ap*, appendice vermiculaire.

cule droit au niveau de l'aine en même temps qu'une hernie devenue peu à peu du volume d'un œuf et mal contenue par un bandage. Depuis cinq ans, le testicule est descendu au-dessous du pubis. Depuis vingt-quatre heures, la hernie s'est étranglée dans un effort. Elle est du volume d'un gros poing, très tendue, à pédicule allongé ; le testicule est isolable à sa partie inférieure.

La kélotomie fit constater nettement la disposition suivante : après incision des couches cutanées, on ouvre une enveloppe fibreuse épaisse, c'est la cavité vaginale (v. fig. 31 et 32) contenant un peu de liquide, le testicule se voit à sa partie inférieure ; elle remonte par son feuillet pariétal jusqu'au niveau du canal inguinal et là elle se réfléchit sur la masse herniée qu'elle enveloppe complètement, sauf en arrière où elle forme à la hernie une sorte de méso, qui n'existe qu'un peu au-dessous de l'orifice inguinal. Ce second feuillet de la vaginale est incisé et on tombe directement sur les fibres musculaires de l'intestin. Cette voie est aussitôt abandonnée, et l'incision reportée un peu en dedans ouvre le péritoine. La hernie apparaît constituée par le cæcum et son appendice (*ap*) ; or le cæcum n'est pas entièrement revêtu de péritoine, dans toute sa hauteur, la séreuse fait défaut en avant et là il se trouve précisément adossé au feuillet réfléchi de la vaginale que nous venons de décrire. Les deux coupes que nous représentons, l'une antéro-postérieure (fig. 32), l'autre transversale (fig. 31), font d'ailleurs mieux comprendre qu'aucune description.

A part quelques difficultés de réduction, rien de particulier dans les suites opératoires.

V

Paroi abdominale. — Foie. — Reins.

47. — Volumineuse éventration de la paroi abdominale. Cure radicale.

Louise Ch..., âgée de 29 ans, a vu son ventre faire saillie à la suite de plusieurs grossesses. Elle se plaint de troubles digestifs et de douleurs abdominales, que l'usage d'une ceinture ne parvient pas à calmer. L'abdomen proéminent dans la station debout retombe au-devant du pubis. Le tronc est rejeté en arrière, la colonne lombaire est le siège d'une ensellure très marquée (fig. 33).

Le 17 avril, on pratique la cure radicale de l'éventration : une première incision médiane sous-ombilicale est faite afin de glisser la main au-dessous de la paroi, de se rendre compte de son épaisseur et de faire plus facilement les sections. Celles-ci consistèrent à circonscrire un large segment ellipsoïde de cette paroi (fig. 35), qui très amincie ne renfermait que quelques fibres éparses des grands droits. Ce segment enlevé, la paroi abdominale fut réunie avec soin à l'aide de cinquante points de suture séparés, comprenant toute son épaisseur.

Réunion immédiate régulière; la malade, revue plusieurs mois

Fig. 33. — Éventration de la paroi abdominale.

Fig. 34. — Éventration après l'opération.

Fig. 35. — Portion réséquée de la paroi abdominale.

après, ne se plaignait plus d'aucune souffrance et avait une cicatrice solide dans toute son étendue.

48. — Kyste hydatique du foie et de la rate. Incision et fixation a la paroi abdominale du kyste du foie. Splénectomie. Mort.

Alexandre Lemm..., âgé de 36 ans, entré le 14 avril 1891, salle Malgaigne, n° 2.

Pas d'autres antécédents que des fièvres intermittentes; il y a un an, légère poussée d'ictère avec douleurs dans la région hépatique.

C'est depuis trois mois qu'il s'est aperçu de l'augmentation progressive de son ventre. Il a maigri, ses digestions sont difficiles, et la moindre fatigue provoque de violentes douleurs lombaires.

Les signes cliniques sont des plus nets : voussure considérable de l'hypocondre droit et de la partie inférieure du thorax du même côté; développement considérable du foie qui forme une tumeur lisse, ferme, sans fluctuation remontant jusqu'à la cinquième côte et descendant jusqu'au niveau de la crête iliaque; transversalement elle se prolonge jusqu'à l'épigastre. On sent le frémissement hydatique au-dessous du rebord costal. Cette tumeur paraît distincte d'une seconde tumeur située à gauche entre le bord inférieur du thorax et la crête iliaque. Celle-ci, du volume d'une tête de fœtus, est dure, arrondie, et très mobile dans l'abdomen. Il existe en même temps un peu d'ascite.

Opération le 2 mai; laparotomie médiane sus-ombilicale. On découvre la face supérieure du foie dépourvue d'adhérences. Le kyste n'est pas visible à la surface. On ponctionne à l'aide de l'aspirateur Potain, et on incise le tissu hépatique en se guidant sur la canule comme conducteur. Il faut traverser environ 4 centimètres de foie avant d'arriver sur le kyste. Un drain est placé dans la cavité, et les bords de l'incision hépatique sont fixés à la paroi abdominale.

Dans un second temps, une incision pratiquée sur la paroi latérale gauche de l'abdomen mit à découvert le kyste de la rate du volume des deux poings environ, qui était à moitié inclus dans l'organe. La partie saillante fut excisée et on commença la fixation de la poche. Mais, celle-ci était très mince, se déchirait, et le tissu splénique saignait abondamment. Comme elle se laissait facilement amener au dehors, on plaça une ligature sur le pédicule, et l'organe fut extirpé en totalité.

Bien que l'opération n'eût pas été longue, le malade resta déprimé et mourut dans la nuit.

L'autopsie montra que le kyste hépatique était central, partout

recouvert par le foie, mais cependant un peu plus rapproché de la surface au niveau de la région postéro-supérieure du foie.

Ce fait montre que l'on peut constater le frémissement hydatique alors même que le kyste est recouvert par une lame de tissu hépatique. Lorsque celle-ci a une certaine épaisseur, elle crée de grandes difficultés : 1° par l'hémorragie ; 2° par la difficulté que l'on éprouve à suturer le foie. En second lieu, les kystes hydatiques de la rate plus encore que ceux du rein doivent être abordés avec les plus grandes précautions. Il faut se borner à fixer la poche kystique sans tenter de la réséquer, car les plus légères tractions déchirent le tissu splénique qui saigne avec abondance.

49 - 50. — Contribution a la chirurgie du foie. Deux cas de cholécystectomie pour lithiase, un cas d'ictère chronique causé par un cancer primitif du pancréas, non opéré (Obs. *publ. dans les Bull. de l'Acad. de méd.*, 30 *déc.* 1890.

Les deux observations qui suivent ont entre elles un point commun. Ce sont deux cas d'incision de la vésicule biliaire pour l'extraction d'un calcul unique, dans le premier, de calculs multiples, dans le second. Ils diffèrent essentiellement l'un de l'autre en ce que la première de mes opérées était atteinte d'une simple lithiase, tandis que chez la seconde, cette affection était secondaire, ou du moins elle était en quelque sorte combinée avec un cancer primitif des voies biliaires.

49. — D'après les notes de M. Faure, interne du service. — *Calcul du canal cystique. — Cholécystectomie partielle, extraction du calcul. Guérison.*

La nommée Dr..., entrée à l'hôpital Saint-Louis en février 1890. Elle est âgée de 39 ans. Elle est d'une constitution robuste, bien réglée, mais très nerveuse.

Depuis son enfance, elle a des crises de coliques hépatiques. Il y a deux ans, elle a été retenue quatre mois au lit par ses souffrances.

La partie droite de la région épigastrique, ainsi que tout l'hypocondre droit, sont d'une extrême sensibilité. On sent nettement un corps arrondi, du volume d'une noix, qui dépasse d'environ 4 centimètres le bord antérieur du foie, au point correspondant à la vésicule biliaire. Il n'est pas douteux que ce corps ne soit la vésicule distendue. Sa consistance est ferme ; elle fuit sous les doigts qui l'explorent, entraînant un peu avec elle le bord du foie.

Le rein droit est déplacé. On le sent nettement à la partie la plus élevée de la fosse iliaque. Il est, comme la vésicule, le siège d'une vive sensibilité, mais comme il est en contact avec la vésicule biliaire, il est difficile de se rendre compte du degré relatif de sensibilité des deux organes. Cependant, par des examens réitérés et attentifs, j'arrive à cette conviction que le maximum de souffrance est réveillé par la pression sur la vésicule, surtout lorsque l'autre main, placée en arrière sous le rein, refoule légèrement cet organe en avant contre la face inférieure de la vésicule.

Mais je m'assure qu'en localisant les pressions sur le rein seul, en évitant la vésicule, je réveille encore de la douleur.

Malgré l'existence de deux sièges de souffrances juxtaposés, j'incline à penser que la douleur hépatique doit être primitive et que c'est sans doute secondairement que le rein est devenu sensible. En tout cas, il me paraît indiqué de débarrasser d'abord la malade de ses douleurs hépatiques, quitte à lui faire plus tard la néphropexie.

Les troubles digestifs qu'elle éprouve (dyspepsie, vomissements) constituent une indication urgente, et comme d'autre part ses selles ont leur couleur normale, j'en conclus que la vésicule biliaire est distendue par suite de l'oblitération du canal cystique par un ou plusieurs calculs. Le cas me semble des plus favorables pour une intervention.

L'opération a lieu le 10 mars 1890. Après avoir fait une incision sur le côté externe du muscle grand droit, je ramène dans la plaie la vésicule distendue et je la ponctionne. Il s'en écoule une quarantaine de grammes d'un liquide clair comme de l'eau de roche, très fluide, à peine visqueux, n'ayant aucun rapport d'aspect ni de consistance avec de la bile.

Après incision de la vésicule, j'y introduis le doigt et je sens un calcul, un seul, enclavé dans le canal cystique. L'extraction de ce calcul offre de grandes difficultés, car il est absolument adhérent à la paroi, et comme celle-ci n'offre pas d'épaississement notable, de grandes précautions sont nécessaires pour éviter une perforation ou une déchirure. Grâce à de petits mouvements de levier au moyen d'une sonde cannelée très mousse, je parviens à ébranler ce calcul, puis à l'extraire.

Ce calcul est nettement ovoïde. Son grand diamètre est de 1 centimètre 1/2, son petit de 1 centimètre. Il pèse 2 gr. 50. Il est recouvert d'une couche mince de sels calcaires d'un blanc assez franc, qui forme autour de lui une coque uniforme, ayant à peine 1 millimètre d'épaisseur.

Quant au liquide, il ne renfermait plus aucune trace des éléments

constitutifs de la bile. On y a trouvé de la mucine pure et un peu de chlorure de sodium. Malheureusement, un infirmier a renversé le verre dans lequel il avait été recueilli, de sorte que je n'ai pas pu en faire faire une analyse complète.

A peine le calcul venait-il d'être extrait qu'un flot de bile s'échappa au dehors par l'incision de la vésicule. L'abondance de ce liquide était telle que sa sécrétion devait être le résultat de l'excitation du foie par le fait des tractions, quoique légères, exercées sur la vésicule.

La fin de l'opération consista dans l'excision partielle de la vésicule et dans sa fixation à la paroi abdominale. Un drain fut placé dans l'orifice, précaution en apparence inutile, puisque le canal cholédoque livrait passage à la bile et qu'il avait été reconnu intact dans le cours de l'opération, mais dont une circonstance imprévue me fournit, les jours suivants, l'occasion de me féliciter.

En effet, vers le cinquième jour après l'opération, il se produisit, sans cause manifeste, un spasme du canal cholédoque qui donna lieu à de petites coliques hépatiques et à la décoloration absolue des selles. Le drain placé dans la vésicule servit de soupape de sûreté.

Le bromure de potassium, à la dose de 4 grammes par jour, eut facilement raison de ce spasme d'origine exclusivement nerveuse. A partir de ce moment, la situation devint excellente. Le drain put être supprimé après douze jours et la guérison fut complète environ au vingtième jour, sans persistance d'une fistule.

Au moment où l'opérée quitta l'hôpital, le foie avait cessé d'être douloureux, mais le rein droit l'était encore. Elle revint me voir à l'hôpital Beaujon au mois de mai ou de juin. La sensibilité rénale persistait, quoique à un moindre degré. Je recommandai à la malade de revenir me trouver, si de ce côté elle ne se sentait pas très améliorée au bout de quelque temps. En ce cas, la néphropexie aurait pu lui procurer une guérison complète. Comme elle ne s'est pas présentée de nouveau à mon examen, j'avais lieu de penser, dans une certaine mesure, qu'elle a jugé une seconde opération inutile; mais elle me fait savoir, par une lettre reçue aujourd'hui même, que ses douleurs rénales n'ont pas entièrement disparu.

L'examen de la portion de vésicule biliaire enlevée a été fait par M. Letulle.

Les coupes ont porté sur différents points de la membrane. Sur tous les fragments examinés, on ne trouve qu'un tissu fibreux, dense, parsemé de nombreux vaisseaux artériels et veineux. Les artérioles ont subi un processus d'endartérite évident sur un grand nombre de vaisseaux.

La muqueuse fait totalement défaut, soit que les coupes ne l'aient pas atteinte (ce qui paraît peu vraisemblable, étant donné le soin que nous avons pris de bien orienter les fragments mis à durcir dans la celloïdine), soit que le processus inflammatoire chronique diffus ait atteint également la membrane interne de la vésicule. A la place de la muqueuse, on ne trouve qu'un tissu conjonctif fibrillaire gorgé de sang extravasé dans les interstices. On aperçoit jusqu'au-dessous de la surface interne de cette membrane de larges capillaires distendus par le sang.

Les trousseaux fibreux sous-jacents à la surface péritonéale ont, par places, l'aspect de faisceaux musculaires lisses; toutefois un examen méthodique ne permet pas d'y retrouver la structure caractéristique de ces éléments contractiles.

Le tissu élastique de cette paroi ne paraît augmenté d'épaisseur qu'autour de quelques artérioles.

En aucun point, on n'aperçoit trace d'un processus néoplasique quelconque. En somme : cholécystite fibreuse chronique.

Remarques. — L'intérêt de ce cas résulte de plusieurs particularités; sans revenir longuement sur la coïncidence des deux états pathologiques dont l'un paraît avoir exercé sur l'autre une influence considérable (cholécystalgie et néphraigie), je crois qu'il était de toute nécessité de débarrasser d'abord la malade des douleurs qu'entretenait une lésion matérielle de la vésicule biliaire (oblitération du canal cystique par un calcul enclavé).

En second lieu, la nature du liquide était très spéciale. Il différait à tel point de la bile normale que, si la vésicule distendue avait eu de grandes dimensions et qu'on eût voulu, par une ponction exploratrice, établir le diagnostic sur des bases précises, cette pontion même eût été une cause d'erreur et l'on aurait cru peut-être, à un examen superficiel, avoir affaire à un kyste hydatique. On peut conclure de là que la ponction exploratrice a une valeur seulement relative, dans les cas où la vésicule amplifiée peut être prise pour un kyste hydatique du foie ou pour une tumeur liquide quelconque de l'abdomen.

Enfin l'apparition d'un spasme du canal cholédoque trois jours après l'opération, spasme assez prononcé pour empêcher absolument le passage de la bile, est un fait digne d'être signalé et qu'explique d'ailleurs suffisamment la grande nervosité de la malade.

50. — *Lithiase de la vésicule biliaire coexistant avec un cancer des conduits biliaires et du foie. — Diagnostic obscur; incision exploratrice. — Extraction de calculs multiples de la vésicule biliaire. — Mort par collapsus* (1).

Je dirai tout d'abord que le diagnostic du cancer des voies biliaires avait été impossible avant et même pendant l'opération. Cette circonstance fera comprendre de suite pourquoi j'ai pratiqué l'incision exploratrice et pourquoi, l'existence de calculs multiples de la vésicule ayant été reconnue, j'ai cru devoir faire l'extraction de ces calculs.

La malade, âgée de quarante et un an, était entrée dans mon service de l'hôpital Necker le 24 octobre de cette année. De forte constitution, d'une bonne santé, sauf les quelques accidents dont il va être question, elle fait remonter le début de sa maladie au mois d'avril de cette année. Ce début a été signalé par une crise violente de coliques hépatiques (douleurs vives dans l'hypocondre droit accompagnées de vomissements, ayant duré cinq à six jours. Pas d'ictère à cette époque, mais les urines avaient été fortement colorées et brunâtres).

Huit jours après, nouvelle crise. En mai et en juin, sensibilité profonde sans crises caractérisées. En juillet, il s'en produit une nouvelle tout à fait semblable aux premières. La malade vient consulter à l'hôpital Necker en septembre; on lui parle d'un kyste hydatique de la face inférieure du foie.

Le 24 octobre, jour de l'entrée de la malade dans mon service, elle nous fait savoir que les douleurs sont plus aiguës depuis deux jours; elles ont gagné l'omoplate et l'épaule du côté droit. Les vomissements ont recommencé. Les conjonctives ont une teinte ictérique légère, ainsi que la muqueuse buccale. Température du soir, 37 degrés; pouls : 80.

Le lendemain, l'ictère est beaucoup plus accentué, l'urine brunâtre est riche en pigment biliaire. Matières fécales décolorées. Température : matin, 37°,4; soir, 38°,2.

A l'examen du ventre, je constate dans l'hypocondre droit une tumeur volumineuse qui semble formée de deux parties dont l'une, superficielle, est située immédiatement au-dessous du rebord des fausses côtes, tandis que l'autre est plongée profondément dans la cavité abdominale.

(1) Observation recueillie par M. Appert, interne du service.

Cette portion inférieure de la tumeur donne aux doigts la sensation d'un corps ferme, non fluctuant, doué d'une assez grande mobilité. La pression à son niveau réveille une vive douleur. L'exploration est rendue difficile par l'épaisseur de la paroi abdominale. Cependant on peut arriver avec quelque attention à établir les limites de la tumeur. En dedans, elle empiète un peu sur le côté gauche de la région épigastrique; en bas, elle descend à plus d'un travers de main au-dessous des côtes; en arrière, elle ne s'engage pas dans la région lombaire. Celle-ci paraît vide dans sa profondeur, et lorsqu'on refoule la tumeur d'avant en arrière, on ne parvient pas à la mettre en contact dans les régions du flanc avec la paroi abdominale postérieure.

Il y a lieu d'hésiter entre trois diagnostics. Les crises douloureuses réitérées, qui ont présenté tous les caractères des coliques hépatiques rendent très probable l'existence de calculs dans la vésicule biliaire. La décoloration actuelle des matières fécales indique une oblitération spasmodique ou mécanique du canal cholédoque. Il serait important de savoir si cette oblitération est récente; malheureusement la malade ne peut nous dire si ses selles étaient colorées normalement avant son entrée à l'hôpital.

Le volume, la consistance de la tumeur qui semble constituée par le foie, pourrait faire incliner vers le diagnostic de cancer de cet organe; mais la portion inférieure de la tumeur, qui se détache de la masse comme une sorte de prolongement globuleux, laisse supposer que cette portion n'est autre que la vésicule biliaire épaissie et distendue.

Je ne crois guère à l'existence d'un kyste hydatique du foie, parce que la tumeur n'est pas homogène et que sa portion superficielle n'offre pas la forme convexe habituelle en pareille circonstance.

Enfin les connexions évidentes de la tumeur avec le foie, l'impossibilité de la refouler vers la fosse lombaire me font rejeter l'hypothèse d'une tumeur rénale.

Étant donnée la difficulté du diagnostic, comme l'ictère s'accentue tous les jours et que les matières fécales restent décolorées, je considère l'incision exploratrice comme indispensable.

La température oscille entre 36°,8 et 37°6; l'urine ne contient ni albumine ni pus. La quantité d'urée éliminée en vingt-quatre heures est de 14 grammes.

Opération pratiquée le 6 novembre. — Une longue incision latérale met à nu tout d'abord la partie supérieure de la tumeur qui n'est autre que le foie lui-même très congestionné, d'une consistance mollasse, d'un aspect brun violet uniforme. Pour atteindre la portion

inférieure, il est nécessaire de détacher et de sectionner des adhérences épiploïques multiples. Cette portion inférieure est formée par la vésicule biliaire très dure, d'une consistance inégale, enveloppée d'adhérences qui empêchent tout d'abord d'en suivre la face inférieure jusqu'au niveau du hile du foie.

A ce moment de l'opération, je me demande s'il ne s'agit pas d'un cancer; mais la palpation de la vésicule permet de sentir à travers sa paroi de petites saillies multiples, anguleuses, qui ne peuvent guère être dues qu'à la présence de nombreux calculs.

Après avoir soulevé la vésicule vers la plaie, j'en ponctionne le fond et j'en fais sortir une petite quantité d'un liquide puriforme, contenant des grumeaux et de tout petits graviers. J'incise alors la vésicule avec un bistouri. Il s'échappe par l'incision un nombre énorme de calculs, les uns gros comme un pépin de raisin, les autres comme un noyau de cerise. L'un d'eux a le volume d'une noisette. Ces calculs sont noirs, ou d'un brun foncé. La paroi de la vésicule a une épaisseur considérable qui dépasse par place un centimètre, mais cette hyperplasie a toutes les apparences d'une hyperplasie inflammatoire.

Chemin faisant, je m'aperçois que la vésicule est divisée en plusieurs loges séparées par des resserrements partiels et des dépôts d'exsudats. Pour la vider entièrement des innombrables calculs qu'elle contient, je me sers de pinces, de curettes, d'une spatule en guise de levier. Je brise en dernier lieu un calcul blanc, du volume d'une grosse noisette, qui était enclavé dans le canal cystique et je l'extrais par fragments. L'exploration manuelle de la face inférieure du foie, combinée avec l'exploration de la vésicule au moyen d'une longue sonde cannelée m'amène à penser qu'il ne reste plus de corps étrangers ni dans cette vésicule ni dans les canaux biliaires. Cependant je remarque que ces derniers ont une consistance très ferme, sans doute par suite de l'inflammation dont ils ont été le siège.

Depuis l'incision du fond de la vésicule jusqu'au col du canal cystique, je compte 15 centimètres de longueur. Il est à noter que pendant le cours de l'opération il ne s'est pas échappé du tout de bile à l'extérieur, circonstance fâcheuse qui me fait craindre une oblitération totale et durable des voies biliaires.

Au moment de terminer, mon doigt rencontre un ganglion dans l'épaisseur de l'épiploon. Le considérant comme étant d'origine inflammatoire, j'en fais l'extirpation.

Pansement. — Suture partielle de la vésicule aux deux lèvres de l'incision abdominale. La réunion est impossible sur la lèvre infé-

rieure qui est trop friable et se déchire. Je me borne à placer au-dessous d'elle une mèche de gaze iodoformée. Suture de la paroi abdominale avec douze fils de soie.

Suites de l'opération. — Première journée assez bonne, mais dans la nuit la malade commence à vomir tout ce qu'on lui donne. Elle rend 500 grammes d'une urine très foncée. T. S. 37°6 ; pouls, 104.

7 *novembre.* — Vomissements continus. Ni ballonnement ni douleurs de ventre. Gaz par l'anus. Pas d'écoulement de bile par la plaie. T. M. 37°2, T. S. 35°8.

8 *novembre.* — Toujours des vomissements. Pouls petit, très fréquent, à 108 le matin, à 120 le soir. Facies grippé, extrémités un peu refroidies, voix faible, cassée. Ni douleurs de ventre ni ballonnement. T. S. 36°,4.

9 *novembre.* — T. M. 36. Pouls petit, irrégulier, à 124. Vomissements incessants, refroidissement des extrémités, affaiblissement rapide ; mort dans l'après-midi, après une courte période de collapsus.

Autopsie. — La séreuse péritonéale est absolument saine. Elle n'est pas injectée ; elle ne renferme pas de sérosité. Des adhérences solides se sont déjà formées au niveau de la plaie et autour de la mèche de gaze iodoformée. La vésicule biliaire est entourée de ganglions dont le volume varie depuis celui d'un pois à celui d'un œuf de pigeon, aucun de ces ganglions n'a pu être vu ni saisi nettement pendant l'opération.

Les parois de la vésicule présentent, à partir de 2 centimètres de son fond, une épaisseur de 10 à 12 millimètres. Sa longueur totale est de 15 centimètres. La lumière du canal cystique est complètement effacée ; ce canal est enveloppé par un tissu évidemment néoplasique.

Le canal hépatique, libre à son origine et non altéré, est accessible à un stylet sur une longueur de 2,5 centimètres à 3 centimètres. Le stylet est arrêté à cette distance par la masse de tissu morbide qui infiltre la vésicule et le canal cystique.

Le foie, considérablement augmenté de volume, pèse 2,440 grammes ; sa surface est parsemée, justement dans des parties que l'incision exploratrice n'avait pas mises à nu, de plusieurs nodosités grosses comme des châtaignes, qu'on ne pouvait sentir à travers la paroi abdominale. Ce sont, suivant toute probabilité, des noyaux secondaires, par rapport au néoplasme des voies biliaires.

Les autres organes paraissent normaux, sauf un peu de congestion de la base des poumons et une dilatation prononcée de l'estomac.

Examen histologique fait par M. Fabre-Domergue, *chef du laboratoire.* — Le foie, grisâtre, contient de nombreuses nodosités blan-

châtres dont le volume varie de celui d'un œuf à celui d'un grain de millet. Il en est prélevé des fragments intéressant à la fois le tissu du foie et celui des néoplasmes. Les coupes sont faites parallèlement à la surface et passent par les points de nouvelle formation.

La dégénérescence graisseuse est très accusée, les cellules du foie sont, par places, remplacées complètement par des globules de graisse. Les capillaires sanguins sont dilatés, leurs parois hypertrophiées ; il en est de même des canalicules biliaires. Le système conjonctif, très hypertrophié, pourrait en certains points faire croire à l'existence d'un carcinome généralisé, mais l'examen du néoplasme démontre que ce n'est pas à cette variété de production maligne qu'on a affaire.

Le tissu de nouvelle formation, au niveau des conduits biliaires, forme une masse à bords bien limités, mais sans capsule enveloppante. Il est composé uniquement de cellules fusiformes, fasciculées, rentrant nettement dans le type du *sarcome fasciculé*. Les préparations colorées au picro-carmin et montées dans le baume montrent bien cette disposition ; la graisse imbibant les tissus a été dissoute par les réactifs éclaircissants.

Remarques. — On peut résumer ainsi ce cas intéressant :

L'ensemble symptomatique présenté par cette malade était celui de la lithiase biliaire. Les douleurs, sous forme de crises violentes, les vomissements, l'ictère, la décoloration des selles devaient me faire porter ce diagnostic.

Cependant la tuméfaction du foie et l'existence à sa base inférieure d'une tumeur très dure m'empêchaient d'écarter d'une façon absolue l'idée du cancer. Je ne pouvais sortir de mes doutes que par l'incision exploratrice. Le hasard a soumis à mes regards une portion du foie qui ne contenait pas de noyaux cancéreux. D'autre part, j'ai reconnu immédiatement que la vésicule biliaire était remplie de calculs.

Il était logique d'en faire l'extraction, mais comme il ne s'écoula pas du tout de bile par l'incision de la vésicule et que j'avais, autant que je pouvais en juger, évacué tous les corps étrangers, j'en conclus que les voies biliaires devaient être obstruées par des exsudats inflammatoires.

L'autopsie a montré qu'il ne restait pas une seule concrétion ni dans la vésicule ni dans les voies biliaires, que le péritoine ne présentait pas la moindre trace d'inflammation, que, par conséquent, la mort avait été produite par le collapsus, dénouement très ordinaire chez les cancéreux à qui l'on fait subir une grave opération.

Dans les cas comme celui-ci, où un diagnostic absolument précis

est impossible et où les symptômes de lithiase masquaient ceux du cancer, il me semble qu'il n'y avait pas d'autre conduite à tenir.

Lorsqu'on peut supposer l'existence d'une affection maligne du foie, des voies biliaires ou du pancréas, il y a ordinairement lieu de s'abstenir de toute intervention, même de l'incision exploratrice, qui est inutile. Le fait suivant est justement un exemple d'abstention. Il comporte un enseignement comme les précédents.

51. — *Cancer présumé du pancréas. — Ictère chronique. Pas d'opération. — Mort. — Confirmation du diagnostic.*

Il y a environ un mois, M. Laboulbène voulut bien soumettre à mon appréciation l'opportunité d'une intervention chez un de ses malades atteint d'ictère chronique à teinte verte, tant il était prononcé. J'admis ce malade dans mon service à l'hôpital Necker. Cet homme, âgé de 67 ans, était considérablement émacié. Il se nourrissait mal et dépérissait rapidement. Il ne souffrait pas et le seul symptôme qui attirât l'attention était cet ictère foncé qui lui donnait un aspect étrange.

Le défaut de douleurs, l'amaigrissement rapide, la décoloration des selles, me firent porter le diagnostic de tumeur maligne des voies biliaires ou du pancréas, ayant causé l'oblitération complète du canal cholédoque. Comme le diagnostic me paraissait suffisamment clair et que l'affaiblissement du malade était considérable, je m'abstins de toute intervention.

Le malade étant mort quelques jours après, on trouva à son autopsie un petit noyau cancéreux unique, situé dans la tête du pancréas, qui effaçait complètement la lumière du canal cholédoque.

Remarques. — A peine pourrait-on, dans un cas de ce genre, songer à établir une fistule biliaire ou une anastomose entre la vésicule biliaire et une anse intestinale, ce qu'on a appelé la *cholécystentérostomie*. Pour que ces opérations eussent quelque chance de succès et fussent d'un réel profit au malade, il faudrait que l'état général fût encore satisfaisant et que le sujet eût devant lui une survie d'au moins quelques mois. Il faudrait même que les canaux hépatique et cystique eussent échappé à la compression qui aurait effacé entièrement le canal cholédoque.

Aussi est-ce particulièrement dans le cas d'oblitération de ce canal par un ou plusieurs graviers que les deux opérations mentionnées à l'instant seraient justifiables.

52. — Lithiase rénale. Néphrectomie. Rein gazeux (Obs. *publ. dans les Bull. de l'Acad. de méd.*, 10 *mai* 1892).

Caroline Du..., âgée de 47 ans, entrée le 24 avril 1891, salle Lenoir, n° 17.

Il n'y a à noter dans ses antécédents qu'une attaque de rhumatisme articulaire aigu à l'âge de 16 ans. Mariée à 16 ans 1/2. Jamais d'enfants.

Vers l'âge de 28 ans, elle remarque la présence de gravier dans ses urines, souffre de douleurs lombaires, et peu après surviennent de véritables crises de coliques néphrétiques se reproduisant quelquefois chaque mois, mais aussi à de plus longs intervalles.

Atteinte de grippe il y a quinze mois. Depuis, douleurs lombaires du côté droit, mictions fréquentes, urines troubles. Les efforts, la marche, la promenade en voiture sont devenus à peu près impossibles. Souvent, poussées de fièvre vespérale avec sueurs.

L'exploration de la région lombaire révèle une douleur très vive à la pression. On sent au-dessous du foie une résistance un peu plus grande, mais pas de ballottement. La matité lombaire postérieure paraît un peu plus marquée à droite.

Dans les urines des vingt-quatre heures qui s'élèvent à un litre en moyenne, on trouve :

Urée	11 gr. 34
Albumine	1 gr. 80

Le rein du côté opposé paraît entièrement sain. On ne trouve rien dans les autres viscères.

Néphrectomie le 5 mai. On enlève facilement un rein volumineux, que nous décrirons tout à l'heure. Les suites opératoires furent marquées par de la fièvre pendant environ vingt jours, et un écoulement purulent par le drain, malgré la précaution qui avait été prise de lier et de cautériser au thermocautère le bout de l'uretère restant dans la plaie.

Les urines rendues qui d'abord ne dépassaient pas 500 grammes atteignirent au bout de dix jours 1,000 grammes, et, après persistance d'une fistule pendant un certain temps, la malade était totalement guérie le cinquantième jour.

Le rein extirpé a toutes les apparences d'un rein calculeux, il est bosselé à sa surface et renferme des calculs que l'on sent facilement à travers les parois.

Ce qu'il y a de tout à fait inattendu, c'est que ce rein est sonore,

c'est que les pressions exercées sur ses bosselures donnent lieu à un gargouillement manifeste. Il renferme donc des gaz.

Ces gaz n'ont pu y être introduits pendant le cours de l'opération, car il ne s'est fait de déchirure nulle part. La paroi est intacte dans toute son étendue. La ligature posée sur l'uretère empêche les gaz de sortir au dehors; on voit le tronçon supérieur de ce conduit distendu.

J'ai consigné dans mon ouvrage sur les affections des reins, un seul cas de ce genre: il en a été fait mention a propos de kystes à contenu insolite (p. 484). Le sujet de cette observation était un enfant de 8 ans portant une tumeur rénale, sur qui M. Marchand d'abord, puis notre collègue M. Lannelongue, firent chacun une ponction exploratrice. La première de ces ponctions avait donné issue à un demi-litre de liquide verdâtre contenant des leucocytes en grande quantité. La seconde, pratiquée par M. Lannelongue, laissa échapper, conformément à ses prévisions basées sur la constatation d'un gargouillement manifeste, des gaz qui furent recueillis et analysés.

Il fut reconnu que, sur 16 centimètres cubes, il y avait 8 centimètres cubes d'oxygène, 7 centimètres cubes d'acide carbonique.

L'enfant ayant succombé à des accidents cérébraux, l'autopsie montra que c'était bien d'une dilatation kystique du rein que les gaz avaient été extraits et que cet organe n'était en communication avec aucun point du tube intestinal.

Dans le cas de M. Lannelongue, le seul que je connaisse, les gaz ne pouvaient provenir d'une décomposition putride. On n'y a pas trouvé trace d'hydrogène sulfuré. C'étaient les gaz du sang dans des proportions particulières.

J'ai pensé que l'on retrouverait dans le cas actuel les mêmes gaz que dans le cas de M. Lannelongue, à savoir de l'oxygène, de l'azote et de l'acide carbonique.

Mes prévisions ont été confirmées par l'analyse que M. Chabrié, chef des travaux chimiques du service de M. Guyon, a bien voulu faire, et dont voici les résultats :

Le volume des gaz recueillis, ramenés à la température de 0 degré et sous la pression de 760 millimètres, est de 8 c. c. 16. Il est composé d'azote, d'oxygène et d'acide carbonique dans les proportions suivantes :

Azote et oxygène (environ dans les proportions que donne l'analyse atmosphérique).	92.16
Acide carbonique.	7.84
	100.00

Je crois devoir rappeler qu'il est absolument impossible que ces gaz se soient introduits dans le rein pendant l'opération. L'organe a été extrait de sa loge tout à fait intact. Aucune fissure n'existait à sa surface. L'échappement d'une minime quantité de gaz par le bout supérieur de l'uretère avait amené une légère diminution de sa fermeté, et c'est justement cette circonstance qui avait attiré mon attention et m'avait fait reconnaître le clapotement que je vous ai fait entendre sur la pièce encore fraîche. Il ne saurait donc y avoir à mes yeux aucun doute relativement à la production de ces gaz dans le rein lui-même. D'ailleurs comment expliquer la présence de l'acide carbonique dans des proportions très supérieures à celles que l'on rencontre dans l'air expiré ?

Ces gaz ne pouvaient provenir que du passage à travers les capillaires de ceux que contient le sang, ou d'une décomposition spéciale des tissus. Si cette seconde hypothèse répond à la réalité, il est à noter qu'il ne peut pas être question ici de décomposition putride, car le mélange ne contenait ni hydrogène ni acide sulfhydrique. S'il s'agit d'une sorte d'exosmose des gaz du sang, il faut reconnaître que les proportions de ces derniers sont très différentes de celles qu'a révélées l'analyse du gaz du rein.

On en jugera par le résumé suivant des recherches de Setschenow dont on peut tirer une instructive comparaison :

100 c. c. de sang artériel	100 c. c. de sang veineux	
de 26 c.c. 02 à 31 c.c. 65	de 27 c.c. 83 à 34 c.c. 26	d'acide carb. libre
traces à 2 c.c. 92	de 1 c.c. 57 à 3 c.c. 81	d'acide carbon. lié
de 11 c.c. 76 à 17 c.c. 70	de 9 c.c. 20 à 12 c.c. 61	d'oxygène
de 1 c.c. 25 à 1 c.c. 80	de 1 c.c. » à 1 c.c. 25	d'azote

Comme on le voit, l'écart porte spécialement sur les quantités respectives d'azote dans le sang et dans le rein, Il y a de plus du côté du sang une prédominance très frappante de l'acide carbonique. Tandis que c'est ce gaz et l'oxygène qui y occupent les deux premières places au point de vue de la quantité, et que l'azote vient bien loin derrière, la proportion d'azote était de beaucoup la plus forte dans le rein malade que j'ai extirpé ; l'oxygène venait en seconde ligne et l'acide carbonique n'est plus représenté que par une faible fraction.

Néanmoins, en dépit de ce renversement remarquable des proportions dans les deux cas, j'incline à penser que les gaz contenus dans ce foyer de pyélo-néphrite calculeuse provenaient du sang. Par quel

mécanisme, sous l'influence de quelle cause intime et mystérieuse, je n'essaierai pas de le préciser, de peur de m'aventurer dans une explication par trop théorique. La question de physiologie pathologique que soulèvent le cas de M. Lannelongue et le mien, n'est pas de celles que l'on puisse trancher sans s'appuyer sur des déductions expérimentales ou cliniques précises et suffisamment nombreuses. Je m'en tiendrai donc à l'exposé pur et simple de ce fait sans en tirer de conclusion définitive. J'ajoute à ce qui précède l'examen anatomique et histologique détaillé qui m'a été fourni par M. le Dr Albarran, mon ancien interne.

Aspect macroscopique. — Le rein augmenté de volume a une longueur de $0^m,105$; sa largeur est de $0^m,075$ et son épaisseur de $0^m,065$; son poids, de 150 grammes. Sa surface extérieure est irrégulière, bosselée : les bosselures, arrondies, donnent à la palpation, d'une manière très nette, la sensation d'un clapotement due à la présence simultanée de gaz et d'un liquide dans l'organe dilaté. A la coupe, on voit que le bassinet distendu se continue avec des calices élargis, tortueux, irréguliers, qui aboutissent aux cavités fluctuantes du rein.

Le tissu rénal lui-même apparaît creusé de vacuoles multiples qui communiquent très largement entre elles et avec les calices dont elles représentent l'extrémité terminale dilatée. Quelques cavités ont leur surface interne lisse; mais dans un certain nombre d'entre elles, surtout vers l'extrémité supérieure du rein, on voit des saillies irrégulières, nombreuses, qui leur donnent un aspect verruqueux.

Entre les loges creusées dans le parenchyme du rein par les calices dilatés subsiste encore, surtout vers le milieu de l'organe, un peu de tissu intact.

Le bassinet et ses premières divisions sont enveloppées d'une couche de graisse assez épaisse.

Dans l'intérieur du rein se trouvait un liquide purulent mélangé de 8 centimètres cubes de gaz (voir l'analyse ci-jointe). Dans un des calices dilatés était enchâssé un calcul de forme irrégulière, à surface mamelonnée, de couleur brun foncé, dont le poids est de 6 grammes.

Examen histologique. — 1° Portions représentant les cloisons entre les cavités au niveau desquelles le tissu rénal est relativement conservé :

Néphrite diffuse très intense à prédominance interstitielle. — Les tubes urinifères sont séparés par un *tissu conjonctif* embryonnaire dans certains endroits, adulte, sclérosé presque partout. *Les tubes* eux-mêmes sont élargis irrégulièrement, leur épithélium est en dégénérescence granuleuse. Pour la plupart, *les glomérules* ont des

capsules épaissies et sont atteints de lésions marquées de sclérose intraglomérulaire.

Au niveau des poches. — La paroi limite ne présente dans certains endroits que 2 millimètres d'épaisseur. Elle est constituée par des faisceaux parallèles de tissu fibreux entre lesquels on distingue vaguement de petits pelotons fibreux, dernier vestige des glomérules sclérosés ; par places se montrent des débris de tubes urinifères presque méconnaissables.

Lorsque la coupe porte sur des points plus épais de la paroi, on voit un grand nombre de canalicules à paroi épaissie dont l'épithélium a subi la dégénérescence colloïde.

L'examen de la surface verruqueuse de certaines cavités montre qu'il s'agit d'une accumulation de tissu embryonnaire contenant un grand nombre de petits vaisseaux à paroi épaisse.

En résumé. — Ce rein présente à un haut degré les lésions produites par l'oblitération septique complète ou incomplète de l'uretère.

53. — Hydrocèle diverticulaire simulant une hydrocèle funiculo-vaginale.

Joseph R..., journalier, âgé de 52 ans, a commencé à voir son testicule gauche augmenter de volume dès l'âge de 19 ans. Il avait atteint il y a deux ans le volume d'un petit citron, lorsque le malade remarqua que sa tumeur peu à peu s'étendait du côté de l'abdomen. C'est ce qui le décida à venir consulter.

On constate toutes les apparences d'une hydrocèle funiculo-vaginale avec une poche scrotale et une poche funiculaire reliées par une portion plus rétrécie, mais avec les particularités suivantes : la collection liquide est très peu tendue, tremblotante, le prolongement funiculaire se dilate au niveau de l'anneau inguinal externe et remonte à deux travers de doigt plus haut que lui, sous les téguments. Le liquide est tellement superficiel qu'il semble immédiatement sous-cutané. Toute cette partie funiculaire paraît située en avant des éléments du cordon, et on ne sent aucun prolongement pénétrer dans l'orifice inguinal qui est fermé.

Les deux épididymes présentent au niveau de la tête un noyau induré irrégulier du volume d'un haricot.

Ni blennorrhagie ni orchite antérieures.

Il accuse à l'âge de 30 ans un chancre dont la nature est impossible à préciser.

L'opération démontra qu'il ne s'agissait pas d'une hydrocèle

funiculo-vaginale développée dans les débris du canal péritonéo-vaginal, mais d'une variété singulière de diverticule de la vaginale, comparable aux hydrocèles diverticulaires qui ont été décrites par Béraud.

En effet, l'extirpation complète de ce prolongement, ainsi que de la portion de la vaginale nécessaire pour constituer la cure radicale, en fournit une preuve certaine.

Le prolongement funiculaire était réellement sous la peau complètement en dehors du cordon et sans aucune adhérence avec lui (fig. 36). La tunique celluleuse du cordon elle-même était intacte, jusqu'à l'anneau comme chez un sujet sain. De plus, les parois du diverticule étaient d'une minceur extrême et avasculaires dans toute son étendue, jusqu'à l'étranglement séparant ce prolongement de la vaginale. Au contraire, au-dessous de cet étranglement se voyait la tunique vaginale, épaisse, opaline, vascularisée avec une sorte d'anneau fibreux délimitant l'origine du prolongement diverticulaire. Cet anneau se trouvait situé à la partie supérieure de la vaginale au-devant de la tête de l'épididyme, sans connexion avec les éléments du cordon.

Fig. 36. — Hydrocèle diverticulaire.

Après résection de la vaginale qui était en excès, la portion nécessaire pour recouvrir le testicule fut fermée par un surjet. Réunion primitive sans drainage.

Ce malade a donc eu primitivement une hydrocèle de la tunique vaginale, celle-ci s'est laissé distendre dans un point circonscrit de sa partie supérieure et le diverticule en se développant le long du cordon a reproduit cliniquement les apparences de l'hydrocèle funiculo-vaginale.

C'est là une variété intéressante de tumeur liquide simulant la tumeur du cordon, indépendante et du péritoine et des restes du canal péritonéo-vaginal.

VI

Injections de tuberculine (1).

54. — Arthrite fongueuse du poignet droit. Traitement préliminaire par la tuberculine. Résection du poignet.

Hercule C..., 34 ans, entré le 26 décembre 1890, salle Malgaigne, n° 14. Ce malade avait déjà été opéré six ans auparavant par M. Nicaise pour une synovite à grains riziformes du poignet et de la main. Récidive depuis six mois, mais actuellement ce sont les articulations carpiennes qui sont atteintes : fongosités abondantes sur la face dorsale, s'étendant jusque sur le dos de la main, œdème, empâtement, douleur vive, impotence fonctionnelle. Les lésions sont telles qu'on songe à l'amputation. Il existe, en outre, au sommet gauche des signes de tuberculose au second degré.

Les injections de tuberculine sont proposées au malade et acceptées. Le poignet est maintenu par une gouttière plâtrée.

8 *déc.*, $0^{mg},5$ (1/2 milligramme). Aucune réaction.
13 *déc.*, $0^{mg},6$. Pas de réaction.
19 *déc.*, $0^{mg},7$. Quelques douleurs dans la main, T. 37°,6.
24 *déc.*, $0^{mg},8$. Céphalalgie, coliques, vomissements.
30 *déc.*, $0^{mg},8$. Lourdeur de tête, douleurs gastriques, abattement.
10 *janv.*, $0^{mg},9$. La température monte à 38 degrés.
21 *janv.*, 1 milligramme. T. 38°,2.
26 *janv.*, $1^{mg},2$. T. 38 degrés.

L'amélioration du côté du poignet permet de songer à une inter-

(1) Bien que ces injections de tuberculine aient été entreprises sur sept à huit malades, nous ne donnons ici que les observations de quatre d'entre eux, les autres s'étant soustraits au traitement après une ou deux injections.

vention chirurgicale conservatrice. Il n'est plus question d'amputation et le 6 février on pratique la résection typique du poignet. Les fongosités restantes sont grattées à la curette; réunion immédiate sauf au niveau d'un drain dont le trajet demeura fistuleux pendant deux mois.

A partir de l'opération, l'état général s'améliora considérablement, et la guérison un an après paraissait encore définitive.

55. — Tuberculose osseuse du tibia. Abcès froid d'origine costale. Injections de tuberculine. Amputation de la cuisse.

Célestin A..., 25 ans, entré le 21 janvier 1891, salle Malgaigne, n° 28.

Ce malade a déjà eu une pleurésie il y a trois ans. Il y a deux ans, je lui fis à l'hôpital Saint-Louis un évidement de l'extrémité supérieure du tibia à la suite duquel persista un trajet fistuleux.

Actuellement, ce trajet conduit sur une dénudation du tibia et de la tête du péroné. En outre, il existe au niveau de la septième côte droite sur la ligne du mamelon, un abcès froid ayant les dimensions de la moitié d'une orange.

Le malade accepte les injections de tuberculine.

20 *janvier :* $0^{mg},5$ le matin. Le soir à dix heures, température 38 degrés, vomissements, céphalalgie, douleurs lombaires et au niveau de l'abcès froid.

Les jours suivants, le malade ressent encore quelques phénomènes douloureux. L'abcès froid a diminué.

4 *février :* $0^{mg},7$. Le soir, température 38°,1, céphalalgie, abattement.

Diminution marquée de l'abcès les jours suivants. Gonflement et rougeur au niveau de la fistule du tibia

7 *février :* 1 milligramme. Le soir, 38 degrés, vomissements, douleurs dans l'abcès.

10 *février :* $1^{mg},3$. Réaction violente, douleurs dans les reins et dans l'abcès. Vomissements bilieux qui persistent les jours suivants, ainsi que l'abattement. L'abcès froid augmente, le genou se tuméfie et on constate les signes d'un poussée d'arthrite dans le genou voisin de la fistule.

28 *février :* Il s'est formé un nouvel abcès froid à la base du thorax en arrière du côté droit. Le genou est envahi par les fongosités, extrêmement douloureux, la température s'élève, l'état général s'affaiblit au point que quatre jours plus tard on dut pratiquer l'amputation de la cuisse. Réunion primitive, le malade guérit.

56. — Arthrite tuberculeuse sternale. Abcès froid d'origine costale et adénite cervicale suppurée. Injections de lymphe de Koch. Guérison.

Jules L..., âgé de 45 ans, entré le 29 octobre 1890, salle Malgaigne, n° 48. Pas d'antécédents personnels. Un de ses enfants a dû subir une amputation de jambe pour tumeur blanche tibio-tarsienne. Depuis six mois, cet homme a beaucoup maigri (15 kilogr.); il a des sueurs nocturnes et tousse fréquemment. Il porte au niveau de l'articulation des deux premières pièces du sternum une tumeur violacée du volume d'un œuf, en partie fluctuante, en partie formée de fongosités. Elle est incisée immédiatement. Sur le bord axillaire de l'omoplate droite, il existe un abcès froid bilobé du volume du poing; enfin, sur la partie latérale gauche du cou, une chaîne de ganglions dont l'un, du volume d'une noix, est suppuré. Il existe des lésions pulmonaires non douteuses : submatité au sommet droit en arrière, respiration rude, retentissement de la voix et de la toux.

On fait le 5 novembre une ponction dans l'abcès froid dorsal qui évacue 250 grammes de pus, et on injecte 30 grammes d'éther iodoformé. L'abcès se reproduit peu à peu et 10 jours plus tard a repris le même aspect.

8 *décembre :* avec l'assentiment du malade on entreprend des injections de tuberculine de Koch. Première injection de 1 milligramme.

Le soir, frissons; température, 39°. Céphalalgie. Pas de réaction locale, pas de modifications de l'urine.

13 *décembre* ($1^{mg},5$). Le soir, céphalalgie, frissons, douleurs lombaires, rien dans l'urine. Quatre jours plus tard, on constate que le ganglion cervical suppuré est devenu plus dur et plus petit.

19 *décembre* ($1^{mg},7$). Le soir, violent frisson, 39 degrés, courbature, douleur dans le ganglion cervical. Ictère très accusé qui avait débuté déjà avant l'injection.

20 *décembre.* Les urines des 24 heures ont atteint 3 litres. Pas d'albumine.

21 *décembre.* L'état ictérique diminue; urines, 4 litres.

31 *décembre.* La polyurie a persisté. Diminution très marquée de l'abcès ganglionnaire et de l'abcès thoracique.

L'amélioration suit une marche progressive aussi bien du côté de l'état local que de l'état général. Le malade engraisse et le 31 janvier l'ulcération qui avait fait suite à l'abcès du sternum était à peu près complètement cicatrisée, l'abcès ganglionnaire était entière-

ment disparu, et l'abcès thoracique réduit à un cercle de noyaux d'induration, sans trace de liquide.

Le malade a été revu depuis à plusieurs reprises, l'abcès du sternum est resté fistuleux environ deux mois, puis s'est totalement cicatrisé et la guérison paraît définitive.

57. — Tumeur blanche du genou. Injections de tuberculine.

Anna A.., 23 ans, entrée le 7 novembre 1890, salle Lenoir, n° 19.

Femme bien portante jusqu'en mars 1890, époque à laquelle elle accoucha. Depuis, elle est restée très affaiblie, perdant l'appétit, ayant de la fièvre le soir. Le 15 septembre, début d'une arthrite dans le genou droit pour laquelle elle entre à l'hôpital.

Le genou est dans la flexion, tendu, extrêmement douloureux. On ne sent pas d'épanchement, mais quelques fongosités dans les culs-de-sac.

On constate en outre au sommet du poumon droit en arrière un petit foyer de râles secs. Pas d'expectoration.

10 *novembre*. Redressement et application d'un appareil plâtré. L'immobilisation n'amène pas d'amélioration dans les douleurs qui restent très vives soit à la pression soit lorsque la malade fait un mouvement.

8 *décembre*. Injection de $0^{mg},5$ de tuberculine. Dans la journée, céphalalgie légère, quelques élancements dans le genou ; pas de réaction générale.

10 *décembre* ($0^{mg},4$). Pas de réaction. Le genou est moins douloureux.

13 *décembre* ($0^{mg},5$). Pas de réaction le jour même, mais le lendemain, frissons, sueurs, céphalalgie ; température le soir, 39°,4. Douleurs dans le genou et les reins.

Le genou devient de moins en moins douloureux, l'appétit renaît.

14 *janvier* ($0^{mg},5$). Légère réaction générale.

21 *janvier* ($1^{mg},2$). Céphalalgie, frissons qui se renouvellent les jours suivants.

23 *janvier*. Le genou peut être considéré comme guéri, le plâtre est enlevé. L'état général est devenu bon et dix jours plus tard la malade peut aller à la campagne.

TABLE DES MATIÈRES

PREMIÈRE PARTIE

Leçon d'ouverture du cours de 1891-1892 1
Statistique des opérations pratiquées dans le service du 1er octobre 1890 au 1er octobre 1891 7

DEUXIÈME PARTIE

LEÇONS CLINIQUES

I. — Des délires post-opératoires 37
II. — Les tuberculoses externes et leur traitement 57
III. — Sur l'origine parasitaire supposée du cancer. 72
Sur la désorientation de la cytodiérèse dans les cancers épithéliaux. 83
IV. — Sarcomes hématiques des parties molles et des os 88
V. — Tumeurs malignes primitives des ganglions lymphatiques. 95
VI. — Luxations de l'extrémité supérieure du radius en avant, compliquées de fracture du corps du cubitus. 107
VII. — De la méningo-encéphalocèle et de son traitement. 111
VIII. — Des pseudo-polypes des fosses nasales 116
IX. — Des déviations du septum nasal 123
X. — Aiguille et rugines nouvelles pour l'uranoplastie et la staphylorraphie. 132
XI. — Du traitement de la constriction cicatricielle des machoires par la désinsertion du masséter et du ptérygoïdien interne 137
XII. — Sur un épithélioma kystique du maxillaire inférieur. — Pronostic général des résections des machoires. 142
Examen histologique de la tumeur 151
XIII. — Sur un cas de volumineux sarcome alvéolaire de la parotide. . . 155
Examen histologique de la tumeur 159
XIV. — Des suppurations aigues de la main et de l'avant-bras 164
XV. — Sur un cas de fracture spontanée d'une exostose ostéogénique du fémur 173
XVI. — Sur deux cas de vaginalite plastique. 177
XVII. — Des situations habituelles et exceptionnelles du testicule dans le cas de tumeurs des bourses 180
XVIII. — Des indications générales et des résultats du curetage utérin . 188
XIX. — De la dilatation de l'utérus comme moyen de traitement des salpingites 198
XX. — De la grossesse extra-utérine. 204

TROISIÈME PARTIE

RECUEIL DE FAITS CLINIQUES

I. — Affections des os et des articulations.

1. — Rectification par l'opération de Pasquier-Le Fort d'un moignon d'amputation de Chopart, dévié. 221
2. — Fracture du larynx, du maxillaire inférieur et des deux conduits auditifs externes par coup de pied de cheval. 221
Implantation d'os décalcifiés:
3. — Ostéite tuberculeuse de l'extrémité inférieure des os de la jambe. Résection sous-périostée des lésions (7 centimètres). Implantation d'un os de veau décalcifié de mêmes dimensions 222
4. — Tuberculose du tarse. Résection du calcanéum, de l'astragale et du scaphoïde. Implantation d'os décalcifiés. 224
5. Ostéomyélite du péroné et du quatrième métatarsien. Résection de la totalité du métatarsien et des deux tiers du péroné. Implantation d'os décalcifié. 225
6. — Nécrose du premier métacarpien. Résection. Implantation d'os décalcifié 226
7. — Séquestre ancien du calcanéum. Évidement. Implantation secondaire d'os décalcifié 226
8. — Ostéomyélite prolongée du tibia. Abcès de l'extrémité supérieure de cet os. Évidement. Implantation secondaire de fragments d'os décalcifiés. 226
9. — Fracture de jambe compliquée, luxation de l'astragale. Résection tibio-tarsienne secondaire. Implantation complémentaire d'os décalcifiés. 227
10. — Ostéomyélite aiguë de l'extrémité inférieure du fémur. Abcès sous-périosté. Trépanation. Dix mois après, ablation du séquestre. Implantation d'os décalcifiés 227
11. — Luxation en arrière du carpe sur l'avant-bras 228
12. — Luxation des quatre derniers métatarsiens avec fracture comminutive du premier métatarsien. 229
13. — Hygroma de la bourse séreuse du psoas. 229

II. — Tumeurs.

14. — Carcinome de la glande parotide. Extirpation. Récidive sept mois plus tard 230
15. — Carcinome développé dans la glande parotide accessoire. Examen histologique. 231
16. — Sarcome hématique de l'extrémité inférieure du tibia avec fracture spontanée. Désarticulation du genou par le procédé de Gritti. Récidive dans le poumon sept mois après 233
Trois faits de tumeur maligne du testicule:
17. — Sarcome fasciculé. 235
18. — Tumeur mixte 236
19. — Sarcome embryonnaire 237

20. — Angiome volumineux de la langue. Guérison par l'ignipuncture profonde 239
21. — Angiome profond situé sur le trajet du nerf tibial postérieur et donnant lieu à tous les symptômes d'un névrome. 239
Examen histologique. 240
22. — Lipome diffus 241
23. — Kyste dermoïde de l'épigastre avec les caractères d'un tubercule sous-cutané douloureux 241
24. — Kyste dermoïde de la fesse 242
25. — Anévrysme du tronc tibio-péronier traité par la flexion 244

III. — Crane et rachis.

26. — Coup de feu dans l'oreille. Extraction du projectile logé dans le rocher. 245
27. — Plaie du cerveau par balle de revolver. Diagnostic du siège des lésions par les localisations cérébrales 246
28. — Fracture du crâne avec épanchement intra-cranien. Trépanation et évacuation du foyer. Réunion primitive. Délire post-opératoire. Guérison. 248
29. — Hystéro-traumatisme? Paralysie incomplète des quatre membres. . 249
30. — Aphasie hystéro-traumatique 250
31. — Fracture de la colonne vertébrale. 251

IV. — Appareil digestif.

32. — Phlegmon infectieux du plancher de la bouche. 252
33. — Perforation de l'œsophage par une épingle. Septicémie. 252
34. — Invagination iléo-côlique déterminée par un adénome du côlon ascendant 253
35. — Invagination intestinale déterminée par un polype de l'intestin. . . 256
36. — Invagination intestinale 257
37. — Occlusion intestinale. Bride insérée sur l'intestin grêle et déterminant une coudure. Laparotomie. Mort tardive par pneumonie. 258
38. — Etranglement interne par bride. Anus iliaque. Mort. 259
39. — Occlusion intestinale à marche lente. Anus artificiel. Rétablissement du cours des matières et guérison spontanée de l'anus artificiel 259
40. — Occlusion intestinale dans un sac herniaire volumineux déterminée par la corde mésentérique comprimant l'intestin sur le bord de l'anneau. 261
41. — Accidents d'occlusion intestinale déterminés par une typhlite ulcéreuse compliquée de cellulite sous-péritonéale 262
42. — Entérectomie et entérorraphie pour tumeur du côlon ascendant, suivies dans la même séance de l'extirpation des annexes de l'utérus. . 263
43. — Epithélioma cylindrique du rectum et de l'anus. Résection du coccyx et du sacrum. Anus sacré 268
44. — Hernie inguinale congénitale de l'appendice vermiculaire avec étranglement du testicule et hématocèle testiculaire chez un enfant de quatre mois 269

45. — Hernie enkystée de la tunique vaginale constituée par l'intestin grêle. Etranglement suraigu. Mort 271
46. — Hernie enkystée de la tunique vaginale constituée par le cæcum. Etranglement 274

V. — Paroi abdominale. — Foie. — Reins.

47. — Volumineuse éventration de la paroi abdominale. Cure radicale. . . 271
48. — Kyste hydatique du foie et de la rate. Incision et fixation à la paroi abdominale du kyste du foie. Splénectomie. Mort. 277
49. — Calcul du canal cystique. — Cholécystectomie partielle, extraction du calcul. Guérison 278
50. — Lithiase de la vésicule biliaire coexistant avec un cancer des conduits biliaires et du foie. — Diagnostic obscur; incision exploratrice. — Extractions de calculs multiples de la vésicule biliaire. — Mort par collapsus. 282
51. — Cancer présumé du pancréas. — Ictère chronique. — Pas d'opération. — Mort. — Confirmation du diagnostic. 287
52. — Lithiase rénale. Néphrectomie. Rein gazeux. 288
53. — Hydrocèle diverticulaire simulant une hydrocèle funiculo-vaginale. 292

VI. — Injections de tuberculine.

54. — Arthrite fongueuse du poignet droit. Traitement préliminaire par la tuberculine. Résection du poignet. 294
55. — Tuberculose osseuse du tibia. — Abcès froid d'origine costale. Injections de tuberculine. Amputation de la cuisse. 295
56. — Arthrite tuberculeuse sternale. Abcès froid d'origine costale et adénite cervicale suppurée. Injections de lymphe de Koch. Guérison. . 296
57. — Tumeur blanche du genou. Injections de tuberculine. 297

Paris. — Imprimerie de la Cour d'appel, L. Maretheux, directeur, 1, rue Cassette. — 5881.

WELLCOME LIBRARY INSTITUTE